

'N VERGELYKING VAN BEENGESING BY DIE HOND
NA FIKSASIE VAN TIBIALE OSTEOTOMIEë MET 'N
GEMODIFISEERDE MENNENPLAAT
EN DIE HALF KIRSCHNER-FIKSATOR

Gert Louis Coetzee

voorgelê ter vervulling van die vereistes
vir die graad MMedVet (Chir) in die
Fakulteit Veeartsenykunde,
Universiteit van Pretoria, Pretoria.

Departement Chirurgie

7 Maart 1988

INHOUDSOPGAWE

	<u>Bladsy</u>
DANKBETUIGINGS	3
SAMEVATTING	5
SUMMARY	7
I. INLEIDING	9
II. LITERATUUROORSIG	10
III. PROSEDURE	19
MATERIAAL	19
3.1 Eksperimentele diere	19
3.2 Fiksasie-apparate	21
3.2.1 Gemodifiseerde Mennenplaat	21
3.2.2 Half Kirschner-fiksator	22
3.2.3 Steinmann-pen	22
3.3 Radionukliede	24
3.4 Beenmonsters	24
METODES	24
3.5 Chirurgiese- en ander prosedures	24
3.5.1 Narkose	24
3.5.2 Osteotomietegniek	25
3.5.3 Fiksasietegnieke	26
3.5.4 Toediening van radionukliede	30
3.5.5 Röntgenfoto's	31
3.5.6 Spalteholz toebereiding	31
3.5.7 Versameling van beenmonsters	32
3.6 Evaluering van beengenesing - metodes	33
3.6.1 Kliniese ondersoek	33
3.6.2 Radiologiese ondersoek	34
3.6.3 Radionuklied flikkergramme	35
3.6.4 Spalteholz tegniek	36
3.6.5 Histomorfolgiese ondersoek	37
IV. RESULTATE	37
V. BESPREKING	82
VI. GEVOLGTREKKINGS	95
VII. VERWYSINGS	102

DANKBETUIGINGS

Ek wil graag die volgende persone en instansies hartlik bedank vir hulle onbaatsugtige hulp en bystand:

- **Professor S W T Petrick** vir sy goeddeurdragte opmerkings, leiding en belangstelling gedurende die uitvoering van my navorsingsprojek
- **Professor C J Roos** vir waardevolle bespreking en wenke by die interpretasie van radiologiese waarnemings
- **Professor S S van den Berg**, hoof van die Departement Chirurgie vir die vergunning om hierdie projek te voltooi
- **Professor I C Dornmehl** van die Departement Lewenswetenskappe, Universiteit van Pretoria en haar span wat behulpsaam was met die uitvoering van die radio-isotoopstudies
- **Dr H Bosman** en die personeel van die H A Grové Proefdiersentrum wat altyd 'n persoonlike belangstelling in my projek getoon het en ten alle tye hulle samewerking gegee het
- **Professor I B J van Rensburg** van die Departement Patologie wat verantwoordelik was vir die histologiese preparate van beenmonsters
- **Professor U Mennen** van die Departement Handchirurgie, Medunsa, wat my van klein Mennenplate voorsien het en ten alle tye gewillig was om my te ondersteun met finansiële hulp en raad
- **Dr M G Collett** van die Departement Patologie wat behulpsaam was met die neem van foto's van die histologiese preparate
- **Mnr Ewald Brune**, Senior Tegnikus in die Departement Anatomie van die Fakulteit Geneeskunde, Universiteit van Pretoria vir sy ywerige hulp met die bloedvatstudies en neem van foto's

- **Mev H Smit**, Fotografis van die Fakulteit Veeartsenykunde vir al die ure van fotografeer, ontwikkeling en druk van foto's
- **Mev A A Weldhagen** van die Departement Patologie wat met groot ywer en kundigheid die beenmonsters vir histologiese snitte voorberei en gemonteer het
- **Die tegniese personeel** van die Departement Chirurgie vir die versorging en hantering van die proefdiere
- **Mev W Venter** vir die tikwerk
- **Mnr A J Kruger** vir die hulp by die statistiese verwerkings
- **Die Universiteit van Pretoria** vir finansiële ondersteuning.

SAMEVATTING

'N VERGELYKING VAN BEENGESING BY DIE HOND NA FIKSASIE VAN TIBIALE OSTEOTOMIEë MET 'N GEMODIFISEERDE MENNENPLAAT EN DIE HALF KIRSCHNER-FIKSATOR

deur

Gert Louis Coetzee

Leier: Prof S W T Petrick
Medeleier: Prof C J Roos
Departement: Chirurgie
Graad: MMedVet (Chir)

'n Literatuuroorsig word gegee oor die oorsake van vertraagde beengenesing wat algemeen voorkom in die distale tibiale diafisefrakturere van honde. Aandag word geskenk aan die belangrikheid van beengenesing met kallusvorming in die afwesigheid van rigiede fiksasie, asook die normale verloop van die beengenesingsproses met radiologiese ondersoek. Die gebruik van radionukliede as bykomende diagnostiese hulpmiddel om die beengenesingsaktiwiteit te evalueer, word weergegee.

Dertien Beagle honde was in die navorsingsprojek opgeneem waarvan dwars distale tibiale osteotomieë eers in die linker en later in die regter agterbeen van elke proefdier uitgevoer was.

Beengenesing na fiksasie met 'n gemodifiseerde Mennenplaat in kombinasie met 'n intramedullêre Steinmann-pen en fiksasie met die half Kirschner-fiksator, ook in kombinasie met 'n intramedullêre Steinmann-pen word vergelyk. Die chirurgiese aanwending en besonderhede van elke evalueringstegniek word beskryf. 'n Intramedullêre Steinmann-pen sonder bykomstige stabilisasie het as kontrole gedien.

Radiologiese bevindings het by die subperiosteaal ingeplaaste gemodifiseerde Mennenplate, 'n omvangryke periosteale kallusproduksie getoon. Die kliniese vordering met die gemodifiseerde Mennenplaat gefikseerde tibiae was merkbaar beter as met die half Kirschner-fiksator. Radiologiese en radionuklied flikkergramresultate, asook bevindings met die Spalteholz-tegniek en histomorfolgiese evaluering, word vir elke fiksasietegniek weergegee en bespreek.

Die kliniese toepassingsmoontlikhede vir die gemodifiseerde Mennenplaat in kombinasie met 'n intramedullêre pen het sterk na vore gekom, terwyl komplikasies soos pensypeling en langdurige mankheid-simptome met die half Kirschner-fiksator geassosieer was. Bykomstige stabilisasie word beslis na die bevindings in hierdie kliniese proef by die gebruik van 'n intramedullêre Steinmann-pen aanbeveel om vertraagde beengenesing in die distale tibiaskag te voorkom.

SUMMARY

A COMPARISON OF BONE HEALING IN THE DOG AFTER FIXATION OF TIBIAL OSTEOTOMIES WITH A MODIFIED MENNEN PLATE AND THE HALF KIRSCHNER SPLINT

by

Gert Louis Coetzee

Promotor: Prof S W T Petrick
Co-supervisor: Prof C J Roos
Department: Surgery
Degree: MMedVet (Chir)

Literature concerning the causes of delayed bone healing in distal canine tibial diaphyseal fractures, is reviewed. Attention is given to the importance of bone healing by callus formation in the absence of rigid fixation, as well as the normal bone healing process pertaining to radiological examination. The use of radionuclides as an auxilliary diagnostic aid to evaluate the activity of bone healing, is also presented.

Thirteen Beagle dogs were used in this research project. Transverse distal tibial diaphyseal osteotomies were performed in the left and later in the right hindleg of each animal. Bone healing was compared after fixation with a modified Mennen plate in combination with an intramedullary Steinmann pin and fixation with the half Kirschner splint in combination with an, intramedullary Steinmann pin.

An intramedullary Steinmann pin without additional stabilisation was used as control. The surgical application and details of each evaluation technique are described.

Exuberant periosteal callus formation was seen radiologically when the modified Mennen plates were placed subperiosteally. The clinical results obtained by fixating tibiae with modified Mennen plates were appreciably better than those fixated with half Kirschner splints. Radiological and radionuclide scintimetric results, as well as the Spalteholz and histomorphologic evaluations for each fixation technique, are presented and discussed.

The modified Mennen plate in combination with an intramedullary Steinmann pin revealed excellent clinical application possibilities, whilst complications like pin seepage and longstanding symptoms of lameness were associated with the half Kirschner splint. Auxilliary stabilisation, assisting to help prevent delayed bone union in the distal tibia, is defenitely recommended in view of the results of this clinical trial.

I.

INLEIDING

In ortopedie is daar sekere mikpunte wat by fraktuurfiksasie nagestreef word. Eerstens moet die fiksasietegniek vroeë dra van gewig op die beseerde been moontlik maak en tweedens moet 'n toestand geskep word wat ideaal vir die beengenesingsproses is. Die been moet in so 'n kort as moontlike periode weer sy oorspronklike sterkte en stewigheid kan herwin. Dit is egter belangrik dat die biologiese skade wat by die plasing van 'n interne fiksasie-apparaat veroorsaak word, nie die biomeganiese voordele wat verkry word oorskry nie⁶⁰. Onbeweeglike interne fiksasie met plate en skroewe inhibeer hierdie beenrehabilitasieproses en moet daar derhalwe nog na interne stabilisatiegnieke gesoek word wat iso-elastiese beweging oor die fraktuur sal toelaat⁶⁰.

Gedurende Januarie 1980 het Professor Ulrich Mennen, destyds verbonde aan die Departement Ortopedie van die H.F. Verwoerd hospitaal en die Universiteit van Pretoria, volle patentreg vir 'n paraskelletale klouplaat (Mennenplaat) ontvang. (S.A. patent No. 80/0327). Hierdie Mennenplate was op (radius en ulnafrakture) van Chacma bobbejane (Papio ursinus) uitgetoets. Die klouplate het 'n sparende effek op die beenvate gehad en was as 'n nie-rigiede interne spalk beskou⁶¹. Al die bobbejane se voorarms was egter terselfdertyd met 'n sirkulêre bo-arm spalk bedek, sodat daar nie bepaal kon word of die paraskelletale Mennenplaat wel alleen rotasiekragte doeltreffend oor die fraktuur area kon teenwerk al dan nie.

Die bestaande Mennenplaat is gemodifiseer en die doel van hierdie navorsingsprojek was om te bepaal of die apparaat wel rotasie- en

skuifkragte oor 'n gladde osteotomie in gewigdraende bene sonder bykomende eksterne spalking in só 'n mate kon teenwerk, dat beengenesing moontlik sou wees. Om enigsins 'n kliniese bestaansreg vir hierdie nuwe fiksasie-apparaat in kombinasie met 'n intramedullêre Steinmann-pen daar te stel, was dit noodsaaklik om die beengenesingspatroon oor die osteotomieë met dié van bestaande fiksasietegnieke soos die half Kirschner-fiksator in kombinasie met 'n intramedullêre Steinmann-pen, asook 'n intramedullêre pen alleen te vergelyk. Die doelwit was bevredigende resultate in terme van funksionele herstel, duur van die herstelperiode en beperking van na-operatiewe komplikasies. Daar was ook van radio-isotoop flikkergrafie gebruik gemaak om afgesien van radiologiese, Spalteholz en histomorfolgiese evalueringstegnieke, die hele beengenesingsproses meer objektief te vergelyk.

II.

LITERATUURORSIG

Vertraagde beengenesing en nie-hegting word meestal by 2 tot 7 jaar oud honde van klein tot medium grootte rasse met 'n liggaamsmassa van tussen 7 en 14 kg aangetref ⁸. Tibiafrakture verteenwoordig ongeveer 20% van langbeenfrakture ¹³. Die distale derde van die tibia se diafise het nie baie sagteweefsels om nie en erge verplasing van die fragmentpunte met skeuring en stroping van die periosteum is komplikasies wat tot vertraagde beengenesing of nie-hegting, aanleiding kan gee ^{3 56 104}. Hierbenewens is 12 tot 15 persent van tibiafrakture met erge velbeskadiging en sagteweefseltrauma geassosieer ¹³ wat tot sirkulatoriese defekte, infeksie en vertraagde beengenesing kan lei ^{27 74}

Rhineland 1972, aangehaal deur Butler ²³, het die bloedvoorsiening van langbene gedemonstreer as hoofsaaklik die medullêre bloedvate met 'n sentrifugale vloeirigting en uitvloei van die korteksbeen se bloed deur die periosteale venules. Die distale derde van die tibiaskag het egter 'n laer bloedvoorsiening as die res van die been ^{3 35 38 77 96}. Hierby mag die ontwikkeling van die tydelike uitwendige periosteale bloedvoorsiening wat met genesende langbeenfrakture geassosieer word, vertraag word as gevolg van die afwesigheid van 'n voldoende hoeveelheid omringende sagteweefsel in hierdie gebied ^{3 40 76 78}

Die kombinerings van interne fiksasietegnieke met eksterne gipsverbande en spalke ^{6 51} word as 'n teenaanwysing beskou, omdat dit spierbewegings beperk en ook met al die komplikasies van "fraktuursiekte" soos druksere, spieratrofie, stywe gewrigte, aanhegtings tussen weefsels en osteoporose, geassosieer word ^{12 20 24 27 31 64}

'n Beenplaat met skroewe is tot dusver nog die enigste interne fiksasie-apparaat wat al die kragte op die fraktuur of osteotomie doeltreffend kan teenwerk ^{20 27}. Rigiede interne fiksasie met dinamiese interfragmentêre kompressie is na aanleiding van die Switserse Assosiasie Osteosintese (AO-ASIF) denkrigting ontwikkel ^{20 105}. Plaatfiksasie lei net soos 'n styfpassende intramedullêre penfiksasie tot vroeë na-operatiewe gebruik van die been ⁸¹, maar met dinamiese interfragmentêre kompressie is primêre beengenesing sonder eksterne kallusvorming moontlik ²⁰. Daar is egter ook sekere nadele verbonde aan die gebruik van plate en skroewe, soos byvoorbeeld die duur instrumentasie en ingewikkelde chirurgiese tegniek wat benodig word ¹⁰⁵, die effek van beladingontneming met beenverswakking ⁶⁰ en

latere heroperasie vir skroewe wat losgaan of vir plaatverwydering

21 84

Resente navorsing het getoon dat daar ook 'n vermindering in vaskulariteit en verlaagde beenperfusie direk onder die plaat was ⁴⁴. Die skroefgate verswak die been verder met tussen 40 tot 60 persent weens die konsentrasie van kragte om die gate ^{60 104}. Verder word die beengenesingsperiode ook met rigiede plaatfiksasie verleng omdat bykomende interfragmentêre kompressie neig om eerder die sellulêre aktiwiteit by nuwe beenvorming, asook die sterkte by die fraktuur- of osteotomie area te verlaag ^{13 80}

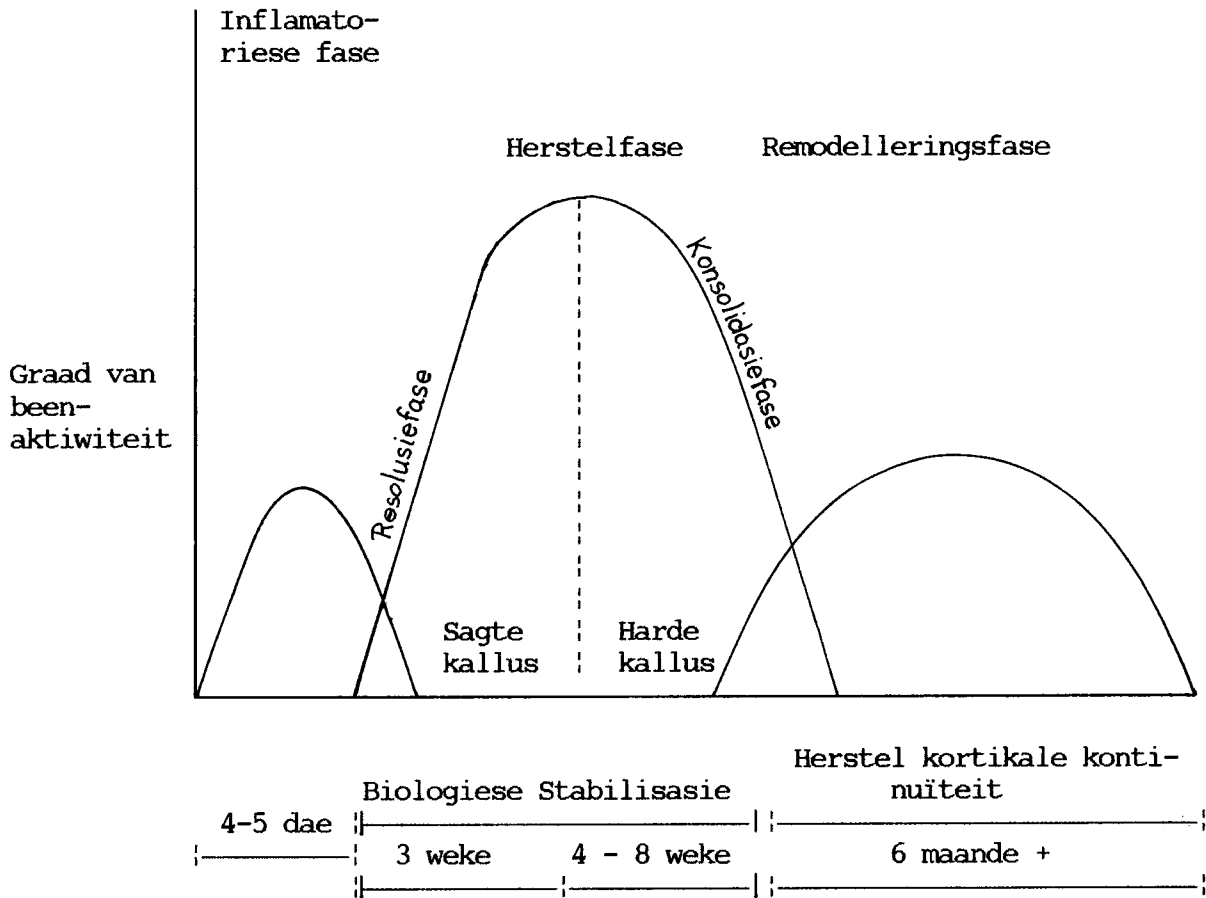
Sarmiento et al ⁸⁰, kon geen stimulering van osteogenese met kompressiefiksasie vind nie en dit het ook nie die beengenesingsproses versnel nie ^{31 60}. Die verklaring hiervoor was dat die strukturele sterkte van die plaat nou die funksie van die periosteale kallus oorgeneem het, sodat daar aanvanklik geen beweging oor die fraktuur-gaping en gevolglik geen stimulus vir beengenesing was nie ^{60 66}. Minimale fisiologiese beweging oor 'n gefikseerde fraktuur of osteotomie, of selfs by onbeskadigde been, kan as stimulus vir nuwe beenvorming dien en is beslis van groter waarde as rigiede plaatfiksasiemetodes ^{60 61 80}

Verskeie pogings was al aangewend om fiksasietegnieke te ontwikkel wat meer iso-elastiese beweging oor die fraktuur- of osteotomie-gaping toelaat. 'n Epoksie harsplaat wat met koolstof versterk was ⁹³, plastiese plate ⁹⁵ en titanium-allooiplate ⁹⁸ het redelike goeie resultate opgelewer.

Hierteenoor is die intramedullêre Steinmann-pen weer 'n nie-rigiede, maar redelik stabiele interne stabiliseringsapparaat wat aksiaal in die lengte-as van die been lê en die fragmentpunte in 'n anatomies aanvaarbare posisie kan immobiliseer ⁶⁸. Die intramedullêre pen kan net buigkragte teenwerk en voorsien dus net in aksiale stabilisasie ^{27 69}. Daar bestaan min twyfel dat die natuurlike periosteale (en endosteale) kallus wat om die fraktuur of osteotomie met sekondêre beengenesing vorm, in biomechanies korrekte posisies neergelê word en die ideale elastiese module tydens die proses van beengenesing is ⁸⁰. Sodra die genesende been van fisiologiese belading en iso-elastiese beweging met rigiede fiksasie ontnem word, is remodelering ook abnormaal met ontstaan van ongebruiksosteopenie ^{4 84}.

In 'n vergelykende studie tussen plaat- en intramedullêre Steinmann-penfiksasie by tibiafrakture in honde, het beengenesing met beide tegnieke na 6 weke maar min verskil ⁴³. Dieselfde bevinding was deur Barron et al ¹⁰ by ulnafrakture na 12 weke gemaak en, alhoewel die endosteale bloedvoorsiening na-operatief met die medullêre pen beskadig was, was die globale bloedvloei na die gepende been merkbaar hoër as na die been met die plaatfiksasie ¹⁰.

Sekondêre beengenesing word met stabiele, nie-rigiede fraktuur- of osteotomiefiksasie geassosieer waar daar minimale beweging oor die interfragmentêre gaping ontwikkel wanneer gewig op die been gedra word ^{30 60 80}. Die verskillende gebeure tydens sekondêre beengenesing kan nie in waterdigte kompartemente van mekaar geskei word nie, want een fase is deurlopend tot in die daaropvolgende fase en meer as een proses is op dieselfde tyd aan die gang ^{38 39 84}. Die tydsduur vir elke fase verskil ook en word in Figuur 1 skematies voorgestel.



Figuur 1: Tydperioede vir elke fase gedurende die beengenesingsproses met kallusvorming (aangepas uit *Healing of bone, tendon and ligament in: Fractures*. Rockwood CA, Green DP (red), p 97. Philadelphia, JB Lippincott, 1975)

Die histologiese en biochemiese reaksies is spesifiek vir beenweefsel en die genesingsproses bestaan uit twee komponente ⁶⁴. Die eerste komponent behels biologiese stabilisering van die fragmentpunte deur die vorming van 'n periosteale, interfragmentêre en endosteale verenigingskallus ²⁹. 'n Vars fraktuur of osteotomielyn vertoon aanvanklik skerp begrens op 'n röntgenfoto, totdat dit na 5 tot 10 dae osteoklasties geresorbeer word en die fraktuur- of osteotomiegaping na 3 weke wyer op röntgenfoto's weerspieël word ⁶³. Stabilisering vind

verder plaas deur 'n opvolging van opvullende interfragmentêre weefseltipes soos granulasieweefsel, fibreuse kraakbeen en geweefde been^{22 23 29 38 39 50 59 74 84 86}. Elke opeenvolgende weefseltipe het 'n hoër modulus vir elasticiteit wat vanweë 'n toename in treksterkte, die graad van beweging by die fraktuur of osteotomie voortdurend laat afneem⁶⁸. Visualisering van gekalsifiseerde weefsel is 'n betroubare bewys dat die proses van beengenesing begin het⁶³. Onvolwasse periosteale kallus word gedurende die laaste stadia van die resoluiefase in die genesingsproses aan die oneweredige buitelyste wat vaag en wollerig vertoon, geïdentifiseer^{16 49}. Die endosteale kallus word terselfdertyd in die murgholte gevorm^{23 29 38} en die gekalsifiseerde fibreuse weefsel word hier direk na 'n trabekulêre tipe sponsbeen toe verander, sonder 'n kraakbeen tussent stadium soos wat by die periosteale kallus regoor die fraktuur of osteotomie opgemerk word^{22 23 59 86}. Die **onvolwasse** periosteale kallus strek soms oor 'n groot lengte van die been en poog om die fraktuur- of osteotomiegaping te oorbrug¹⁶. Mineralisasie is ook nog oneweredig en onderbroke, sodat die radiologiese digtheid van die kallus minder as die van die bestaande korteks is¹⁶. Hierdie periosteale kallus moet **vas** aan die onderliggende korteks en naby aan die fraktuur- of osteotomielyn gesentreer wees¹. Die periosteale kallus speel veral 'n groot rol by die stabilisasie van die fragmentpunte⁶⁸

Volwasse periosteale kallus word gedurende die laaste stadia van die konsolidasiefase, ongeveer 4 tot 6 weke nadat die genesingsproses 'n aanvang geneem het, gevorm^{29 38}. Die harde kallus bestaan uit 'n mengsel van kraakbeen, los geweefde been, trabekulêre tipe sponsbeen en lamellêre been^{7 16 29 46 89}. Hierdie volwasse, benige

kallus het radiologies 'n meer homogene, aaneenlopende voorkoms en die radiologiese digtheid stem met dié van die korteks ooreen ¹⁶. Die buitelyne is skerp afgebaken en dit oorbrug die fraktuur- of osteotomiegaping ^{7 63}. Op dié stadium is biologiese stabilisasie by die fragmentpunte afgehandel, die interfragmentêre gaping met volwasse kalluskrae oorbrug en kliniese hegting bereik ^{16 89}

Die tweede komponent verteenwoordig die werklike genesing waartydens herstel van die kortikale aaneenlopendheid plaasvind ⁸⁴. Dit begin gedurende die laaste stadium van die konsolidasiefase en die beginstadium van die remodelleringsfase deurdat kompakte been weer tussen die fragmentpunte gevorm word ^{84 85}. (Sien Figuur 1). Kallusweefsel word in biomechanies korrekte posisies om die fraktuur of osteotomie neergelê ⁸⁰, maar die interfragmentêre spasie is radiologies nog vaagweg sigbaar omdat dit deur die kallus oorskadu word ^{1 84}. Alle fiksasie-apparate kan op hierdie stadium van kliniese hegting verwyder word sonder skadelike nagevolge ^{16 21 89}. Die beengenesingsproses is egter nog gladnie op hierdie stadium voltooi nie, want kallusresorpsie, kortikale verplasing en remodellering moet nog plaasvind. Kortikale kontinuïteit behoort na ongeveer 12 weke voltooi te wees ^{1 49}

Die remodelleringsfase begin wanneer die primêre benige kalluskrae osteoklasties geresorbeer en onmiddellik daarna met lamellêre been langs die spanningslyne vervang word ^{22 25 29 89}. Na 'n paar maande word alle kallusweefsel geresorbeer en kry die beseerde been weer sy normale anatomiese vorm terug sonder dat daar 'n litteken agterbly ^{29 38 84 89}. Die normale aaneenlopendheid van die murgholte word na ongeveer 16 weke herstel, terwyl die hele remodelle-

ringsproses vir 6 maande of langer kan duur ^{74 89}. Die eindresultaat is dat been wat gewig dra, al langs die funksionele spanningslyne geremodelleer word volgens Wolff se wet, sodat die normale funksies weer verrig kan word ^{7 25 45 87 92}

Daar is verskeie faktore wat die vorming van 'n groot periosteale kallus tot gevolg het. Voorbeelde hiervan is subperiosteale disseksie en stroping van die periosteum; ^{91 103} die graad van beweging oor die fraktuur of osteotomiegaping; ^{1 12 91} 'n wye fraktuur- of osteotomiegaping; ^{29 78 91} die gebruik van 'n intramedullêre pen; ²² die teenwoordigheid van infeksie; ¹ en in jong honde waar die periosteum nog nie stewig aan die onderliggende korteks geheg is nie ⁸⁹

Vertraagde beengenesing is 'n toestand wat ontstaan wanneer onstabieliteit met rotasie- en buigkragte by die fragmentpunte, groter is as die kallus se vermoë om in voldoende stabilisasie te kan voorsien ^{41 91}. Dit neem gevolglik tweemaal so lank of langer vir kliniese hegting om plaas te vind ^{16 89}. Die genesingsproses het egter nie tot stilstand gekom nie, want progressiewe kallusvorming en resorpsie van die nekrotiese fragmentpunte met geleidelike verwyding van die fraktuur- of osteotomiegaping duur nog voort ^{12 26}. Die interfragmentêre gaping met oneweredige grense is na 8 weke nog duidelik op röntgenfoto's sigbaar ¹², maar die volwasse periosteale kalluskrae oorbrug nog nie ^{49 63}. Die murcholtes bly steeds oop en aangrensende fragmentpunte verdig nie soos by 'n nie-hegting nie ^{12 26}

Nie-hegting is 'n toestand waar die beengenesingsproses tot stilstand

gekom het as gevolg van oormatige beweging of te min bloedvoorsiening by die fragmentpunte ^{8 26 91}. Indien daar voldoende bloedvoorsiening maar te veel beweging oor die fraktuur- of osteotomiegaping is, het dit vorming van 'n pseudoartrose tot gevolg ^{26 89}. Fibreuse weefsel skei nou die sklerotiese (verdigte) fragmentpunte van mekaar, terwyl die interfragmentêre gaping radiodeursigtig bly ^{49 63}. By die avaskulêre (oligotrofiese) tipe nie-hegting is daar min of geen periosteale kallus radiologies sigbaar nie en die fragmentpunte rond af en verkort ^{12 26 41 91}. Indien daar na 3 weke nog geen tekens van kallusvorming radiologies opgemerk word nie, kan osteomedullografie soos deur Punto et al ⁷³ beskryf, uitgevoer word om te kan bepaal of daar wel regenerasie van die medullêre bloedvate oor die fraktuur- of osteotomiegaping plaasgevind het.

Beengenesing en kallusvorming kan, afgesien van röntgenfoto's, ook deur middel van Technetium ^{99m}Tc metileen difosfonaat (^{99m}Tc-MDP) flikkergrafie bestudeer word ⁹⁰. Radionukliede samel in 'n groter mate in nuutgevormde fraktuurkallus, as in die korteksbeen aan ^{35 36 58}. Radiofarmaseutika versprei deur middel van fisiologiese prosesse deur die liggaam en verspreiding is orgaan spesifiek, gebaseer op die selektiwiteit van elke tipe radionuklied ⁹. ^{99m}Tc-MDP versprei vinnig deur die hele ekstrasellulêre vloeistofkompartement en 'n groot fraksie (60 persent) akkumuleer na 'n paar uur in die skelet deur middel van passiewe diffusie ⁵⁷. Die res word binne die bestek van ongeveer 6 uur deur die niere uitgeskei ^{42 57}

Die beeld wat met skandering verkry word, reflekteer 'n anatomiese patroon van radioaktiwiteit vanaf die beenstrukture waarin die radionuklied opgeneem is ^{36 61}. 'n Flikkergram is dus 'n osteogram ⁵⁸,

omdat die radionuklied eerder in been as in sagteweefsel aansamel en volgens Barber en Roberts ⁹, kombineer osteogramme morfologiese en fisiologiese prosesse.

Die presiese fisiologiese basis van skeletale lokalisering vir ^{99m}Tc-MDP is nog nie heeltemal uitgeklaar nie. Opname is wel deur middel van 'n ioon-uitruilmeganisme tussen die radionuklied en die hidroksi-apatietkristalle in been ⁹, maar binding aan die fosfaatverbindinge en kollageen in areas van aktiewe osteogenese was ook al aangetref ^{48 90 94}

Venker - Van Haagen et al ¹⁰¹ was derhalwe van mening dat dit nog nie bekend was of die materiaal wat met flikkergrafie waargeneem word wel die toegediende Tc-kompleks, 'n gedegradeerde Tc-kompleks of technetium per se was nie. Die fosfaatkomplekse dien dalk slegs as draermolekules vir die technetium ¹⁰¹. Daar moet egter lewensvatbare of gevaskulariseerde beenweefsel vir radionuklieduitruiling tussen die bloedkapillêre en been teenwoordig wees, want dooie beenfragmente of sekwestra sal nie met flikkergrafie opwys nie ^{28 42}

III.

PROSEDURE

MATERIAAL:

3.1 Ekperimentele diere: 'n Totaal van dertien Beagle honde met 'n liggaamsmassa van 11 tot 14kg en ouderdom wat gewissel het tussen 3 en 5 jaar, was in drie groepe verdeel. Die honde in elke groep was klinies gesond, van dieselfde geslag en net een

groep was op 'n keer gebruik. In Tabel 1 word die indeling van honde met die verskillende fiksasietegnieke vir elke groep uiteengesit en in Tabel 2 (p. 28) word die tye van evaluering vir die verskillende tegnieke van elke groep verduidelik. Groep III het as kontrole gedien.

Tabel 1: INDELING VAN BEAGLE HONDE IN GROEPE

	No.	Ouderdom	Geslag	Fiksasietegniek
Groep I	H1/81	5	Reun	Gemod. M-plaat + ISP
	H2/81	5	Reun	Gemod. M-plaat + ISP
	H21/84	4	Reun	Gemod. M-plaat + ISP
	H1/84	4	Teef	Gemod. M-plaat + ISP
	H2/84	3½	Teef	Gemod. M-plaat + ISP
	H3/84	4	Teef	Gemod. M-plaat + ISP
Groep II	H11	3½	Teef	HK-fiksator + ISP
	H13	4½	Teef	HK-fiksator + ISP
	H14	4	Teef	HK-fiksator + ISP
	H8/80	4½	Teef	HK-fiksator + ISP
Groep III	H18	4	Teef	ISP
	H19	3	Teef	ISP
	H20	4	Teef	ISP


Gemod. M-plaat - Gemodifiseerde Mennenplaat
 ISP - Intramedullêre Steinmann-pen
 HK-fiksator - Half Kirschner-fiksator
 Groep III - kontrole groep

Elke hond het gedurende die na-operatiewe observasieperiode vrye beweging in 'n hondehok van 1,5m wyd by 4,0m lank gehad en daaglik vir oefening vir 30 minute aan 'n leiband op 'n grasperk gestap, gedraf of gehardloop.

Die rantsoen het uit hondekorrels (Epol[®]) gemeng met loutwarm water en gemaalde vleis (Bee-Fee[®]) bestaan. Na verstryking van elke groep se ondersoekperiode, was genadedood toegepas en die tibiae uitgedissekteer.

3.2 Fiksasie-apparate:

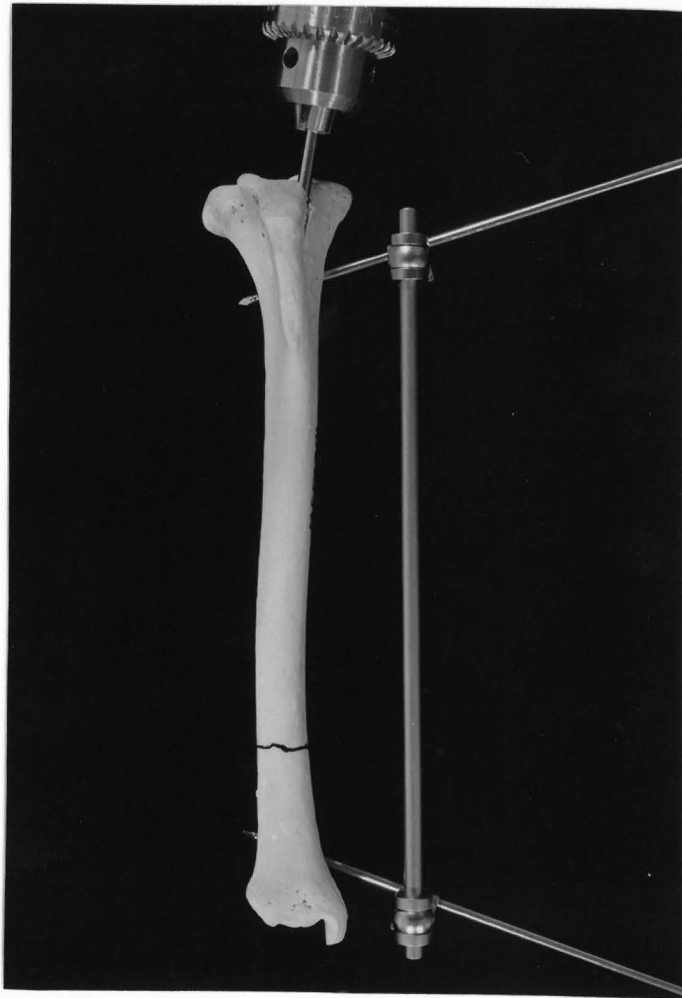3.2.1 Gemodifiseerde Mennenplate (GMP): Bestaande Mennenplate van 316L vlekvrre staal ⁶¹ en 'n metaaldikte van 1,0mm wat om die tibiale diafise van die gekose proefdriere kon pas, was gemodifiseer deur eers die plate te verkort en daarna een paar van die vingers te verwyder soos in Figuur 2 aangetoon.



Figuur 2: Modifisering van Mennenplate:

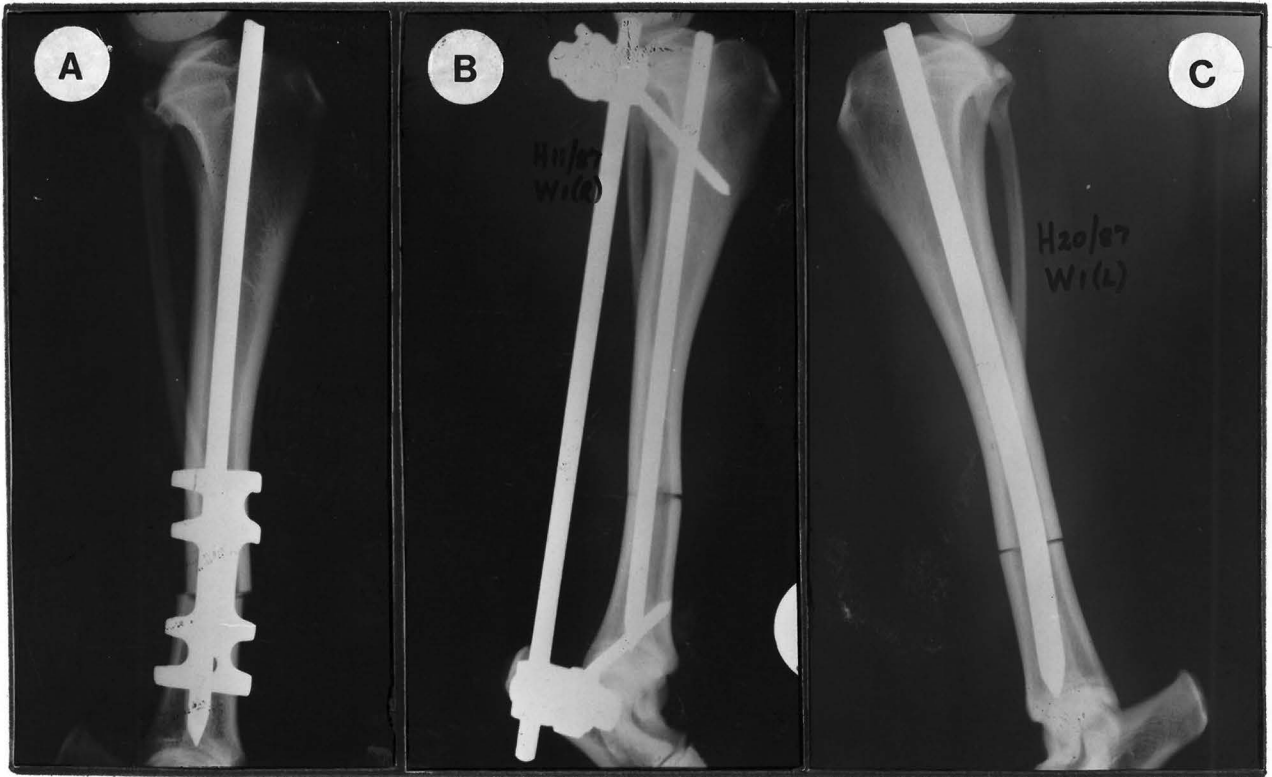- A. Klein Mennenplate (paraskeletale klouplate).
- B. Mennenplate is verkort en die uiteindes afgerond.
- C. Een paar vingers van die verkorte Mennenplaat weggevl.
- D. Ekstra klein gemodifiseerde Mennenplate.

3.2.2 Half Kirschner-fiksator (HKF): Die transkortikale eksterne fiksasie-apparaat van Synthes[®] het uit 'n proksimale en distale transkortikale Kirschner-pen (Synthes[®]) bestaan wat met behulp van twee klampe aan 'n verbindingsbalk vasgeklem was, soos in Figuur 3 gedemonstreer word ^{17 21}



Figuur 3 : Die half Kirschner-fiksator in kombinasie met 'n Steinmann-pen in die tibiale murgholte. Let op hoedat die transkortikale fiksasie-apparaat aan die mediale (spanningskant) van die tibia aangesit moet word.

3.2.3 Steinmann-pen: Die intramedullêre Steinmann-pen (ISP) van (Synthes[®]) was as kontrole gebruik en Figuur 4 toon hoedat die GMP en die HKF in kombinasie met die ISP gebruik was.



Figuur 4: Röntgenfoto's van drie fiksasie-tegnieke:

- A Gemodifiseerde Mennenplaat in kombinasie met 'n intramedullêre Steinmann-pen
- B Half Kirschner-fiksator in kombinasie met 'n intramedullêre Steinmann-pen
- C Intramedullêre Steinmann-pen

3.3 Radionuklide: Technetium 99m metileen difosfonaat^R ($^{99m}\text{Tc-MDP}$) (Compagnie ORIS INDUSTRIE) was as 'n bykomende, nie-destruktiewe diagnostiese hulpmiddel gebruik om die dinamiese gebeure tydens die proses van beengenesing te bestudeer ^{28 35 36}. Skandering van die tibia was met behulp van 'n Ohio Nuclear (ON 410 Sigma) wye veld gammakamera gedoen en data was op 'n harde disket gestoor vir verwerking deur 'n A2 MDS data prosesseerder.

3.4 Beenmonsters: Die linker en regter tibia van elke proefdier was na genadedood uitgedissekteer. Beenmonsters van 4cm lank wat die genesende osteotomieë bevat het, was van die tibiale diafises geneem en in 10% formalien gedompel vir histomorfologiese evaluering. Een hond van elke groep se regter tibia was na 'n periode van 4 weke met Spalteholz se tegniek ondersoek om te bepaal of bloedvate wel oor die osteotomiegaping en in die periosteale kallusweefsel ingegroei het ^{61 66}.

METODES:

3.5 Chirurgiese- en ander prosedures:

3.5.1 Narkose: Die honde was met 'n berustingsmiddel (Asetielpromasien^R-Milvet) teen 0,2mg/kg en Atropien^R (Centaur) teen 'n dosis van 0,015mg/kg gepremedikeer. 'n 5% Oplossing van kortwerkende narkosemiddel (Intraval^R-Maybaker) was teen 20mg/kg intraveneus toegedien vir induksie en trageale intubasie, waarna die narkose met 2% halotaan (Fluothane^R-ICI) in 'n geslote stelsel onderhou was.

3.5.2 Osteotomietegniek: In hierdie eksperimentele studie van beengenesing was daar van dwars osteotomieë eerder as van kunsmatige frakture gebruik gemaak, omdat dit beter beheer kon word en standardiseerbaar was ^{28 74}. Die linker agterbeen was chirurgies voorberei en onder aseptiese toestande aan die mediale kant vir chirurgiese blootlegging van die tibia volgens beskrywing van Piermattei en Greeley ⁷², benader. Die A. en V. saphena, asook die N. saphenus wat die chirurgiese veld skuins oorgesteek het, was van die aangrensende fassia losgedissekteer en weggetrek. Vervolgens was die periosteum eers in die lengte vir 'n afstand van 2 cm proksimaal en distaal van die beoogde osteotomielyn deurgesny met 'n skalpel en met 'n "Simms" periosteumligter van die onderliggende been af losgemaak. Hierdie afwyking in die standaard osteotomietegniek was gedoen om periosteale skeuring soos wat met natuurlike tibiafrakture gekry word, in 'n mate na te boots.

'n Merk was 3,5 cm van die distale palpeerbare punt van die mediale malleolus van die tibia op die been gemaak en 'n Giglisaag met behulp van 'n draadgeleier om die distale derde van die tibiaskag geplaas. Die tibia en fibula was loodreg met die lengte-as van die been deurgesaag, terwyl Ringer laktaatoplossing deurentyd op die Giglisaag gedrup is om termiese nekrose van die been te voorkom ^{66 78}. Beenpunte was met 'n rongeurs knabbeltang afgeknip om 'n gladde osteotomielyn tot stand te bring, terwyl die periosteum verder vir die helfte van die beenontrek opgelig en weer op die been teruggeplaas was. Dit was nodig, sodat die GMP wat subperiosteaal ingeplaas moes word, wel onder die periosteum kon inpas.


3.5.3 Fiksasietegnieke:

Groep 1:

Na die dwars osteotomie van die linker tibia, was die been eers met 'n intramedullêre Steinmann-pen (ISP) wat 75% van die murgholte gevul het, gefikseer. Die ISP was gebruik vir aksiale stabilisasie om buigkragte oor die osteotomie teen te werk ^{69 88}. Die ISP was in elke geval normograad na oopreduksie met 'n Jacob^R klembus ingeplaas ^{54 55 88}. Die trokar-punt van die pen was op die tibiale plato in die middel tussen die margo cranialis van die crista tibialis en die mediale kollaterale ligament in die murgholte van die tibia ingedruk om komplikasies in die kniegewrig te voorkom ^{55 69 79 88}. Daarna was die pen in die sponsbeen van die distale fragment ingebed en die proksimale punt op dieselfde vlak as die tibiale plato afgeknip, sodat die vel bo-oor die pen met 4/0 monofilament nylon geheg kon word ^{55 79 88}.

Die GMP was in die eerste drie honde tussen die periosteum en die been met 'n Vebruggetang^R (Synthes) op die been vasgedruk. Twee paar van die plaat se vingers was aan weerskante van die osteotomielyn in die korteks ingepers soos in Figuur 5 uitgebeeld word.

By die laaste drie honde van hierdie groep was die periosteum weer net soos by die eerste gevalle van die onderliggende been af losgemaak en weer teruggeplaas, maar die GMP was hier bo-oor die periosteum vasgedruk.



Figuur 5: Twee paar van die Mennenplaat se vingers word aan weerskante van die dwars osteotomielyn met 'n krimpapparaat in die korteks van die tibia ingepers.

Nadat die subkutane fassia met 4/0 poliglaktien 910 (Vicryl[®]) in 'n eenvoudige, aaneenlopende steekpatroon sonder om die A. V. en N. saphenus te beskadig, geheg was, was die vel met eenvoudige onderbroke 4/0 monofilament nylonsteke toegewerk. Geen antibiotika was profilakties of na-operatief toegedien nie.

Die regter tibiale osteotomieë en fiksasies met die GMP in kombinasie met 'n ISP was op presies dieselfde wyse as die linker tibiae na 8 weke in die eerste drie en na 12 weke in die laaste drie honde van hierdie groep uitgevoer. (Sien Tabel 2). Die GMP was egter almal subperiosteaal by die regter tibiae ingeplaas.

Tabel 2: TYE VAN EVALUERING VIR VERSKILLENDE EVALUERINGS-TEGNIKE

	Hond No.	Kliniese evaluering		Radiologiese evaluering		Totaal	^{99m} Tc-MDP Flikkergram evaluering	Totaal
		Linker Tibia	Regter Tibia	Linker Tibia	Regter Tibia			
Groep I	H1/81	12 weke	4 weke	12 weke	4 weke	6 tibiae	Linker Tibia 8 weke	3 tibiae
	H2/81	12 weke	4 weke	12 weke	4 weke		8 weke	
	H21/84	12 weke	4 weke	12 weke	4 weke		8 weke	
	H1/84	12 weke	4 weke	16 weke	4 weke	6 tibiae	10 weke	3 tibiae
	H2/84	12 weke	4 weke	16 weke	4 weke		10 weke	
	H3/84	12 weke	4 weke	16 weke	4 weke		10 weke	
Groep II	H11	12 weke	4 weke	16 weke	4 weke	8 tibiae	10 weke	4 tibiae
	H13	12 weke	4 weke	16 weke	4 weke		10 weke	
	H14	12 weke	4 weke	16 weke	4 weke		10 weke	
	H8/80	12 weke	4 weke	16 weke	4 weke		10 weke	
Groep III	H18	12 weke	4 weke	16 weke	4 weke	6 tibiae	10 weke	3 tibiae
	H19	12 weke	4 weke	16 weke	4 weke		10 weke	
	H20	12 weke	4 weke	16 weke	4 weke		10 weke	

Groep II:

Die linker tibiale osteotomieë van die vier honde in hierdie groep was met 'n intramedullêre Steinmann-pen (ISP) gefikseer wat 70% van die murgholte gevul het, sodat daar spasie vir die transkortikale 2mm deursnit Kirschner-penne (Synthes) van die half Kirschner-fiksator (HKF) beskikbaar was. Die transkortikale penne het albei die kortekse van die proksimale en distale tibiale metafises met 'n hoek van tussen 45° en 60° ten opsigte van die lengte-as, gepenetreer ² 17-19 75. In gevalle waar die transkortikale pen teen die ISP vasgesteek het, was die rigting effens verander sodat dit verby die pen in die murgholte kon beweeg om die ander korteks te penetreer.

Die verbindingsbalk het parallel met die ISP gelê en was 2cm weg van die vel af aan die mediale kant van die tibia om genoeg spasie vir sagteweefselswelling toe te laat en moontlike velnekrose onder die klampe te voorkom^{14 19 21}. Hierna was die subkutane fassia en vel net soos by groep I geheg.

Nadat die kliniese ondersoekperiode vir die linker tibiae verstryk het (soos in Tabel 2 weergegee), was die regter tibiale osteotomieë weer op dieselfde manier as die linker tibia van elke hond, ook met 'n HKF in kombinasie met 'n ISP gefikseer en bestudeer.

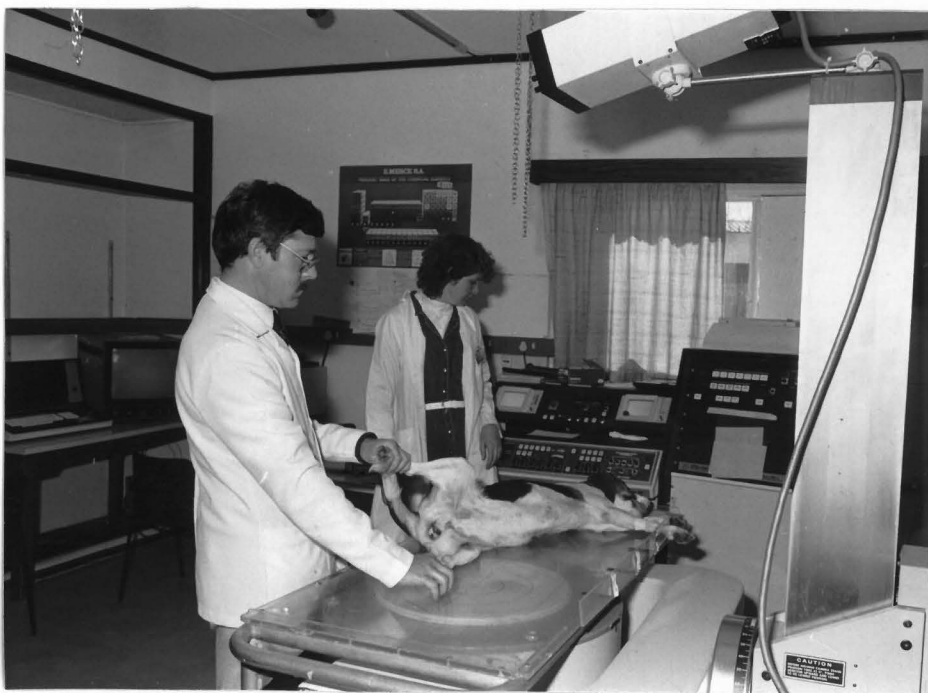
Groep III:

Osteotomieë van drie honde se linker tibiae was op soortgelyke wyse as by groepe I en II uitgevoer en die periosteum van die onderliggende been by die fragmentpunte opgelig en weer teruggeplaas vir eenvormigheid.

'n Styfpassende ISP wat 75% van die murgholte gevul het, was hier ook na oopreduksie, normograad met behulp van 'n klembus ingeplaas^{54 55 69 88} (Figuur 4C). Subkutane fassia- en velhegting was presies dieselfde soos by die vorige twee groepe.

Fiksasie van die regter tibiae het weer net soos by die linker tibia plaasgevind nadat die kliniese ondersoekperiode vir die linker tibiae voltooi was. (Sien Tabel 2).

3.5.4 Toediening van radionukliede: 5mCi Technetium-99m metileen difosfonaat was eers pre-operatief intraveneus aan elke hond toegedien en skandering het drie uur later gevolg ^{28 57 62} (Figuur 6). Pre-operatiewe skandering van elke tibia was nodig om eers 'n basislyn weergawe van elke been te verkry ^{28 62}. Die honde was daarna weekliks vir die duur van die ondersoekperiode (soos in Tabel 2 uiteengesit), geskandeer. Die eerste drie honde van groep I was weekliks vir 'n periode van 8 weke geskandeer terwyl die regter tibia as kontrole gedien het, want die biologiese stabilisasie en konsolidasiefase van die beengenesingsproses behoort na 8 weke voltooi te gewees het ^{84 89}. Die oorblywende 3 honde van dieselfde groep, asook dié van groepe II en III se linker tibiae was daarna, weekliks vir 'n langer periode opgevolg om te kon vasstel of daar enige noemenswaardige verskil met die 2 weke langer evaluering van die osteotomieë wat met stabilisering besig was, opgespoor kon word.



Figuur 6 : Skandering van elke tibia met die gammakamera vir 150 sekondes

3.5.5 Röntgenfoto's: Die dorso-plantare (D/P) en medio-laterale (LAT) aansigte wat die beengenesingspatroon van elke proefdier weerspieël het ¹⁶ ¹⁰², was gebruik vir die radiologiese evaluering van die biologiese stabilisasieproses met die verskillende fiksasie-apparate ¹ ⁴⁹ ⁶³.

Die wydte van die osteotomiegapings, begrensing van die fragmentpunte en die tipe en lokalisering van kallusweefsel wat radiologies sigbaar was, was met weeklikse D/P en LAT aansigte vir elke fiksasietegniek gemonitor ¹ ² ⁶³. Die 4 weke langer opvolgperiode van die tweede groep honde van groep I (Tabel 2), asook die honde van groepe II en III, was om die ontwikkeling van kortikale kontinuïteit in al die gevalle te kon bepaal.

3.5.6 Toebereiding vir die Spalteholz-tegniek: Aan die einde van ondersoekperiode van die regter tibiae van elke groep proefdier, was die A. femoralis onmiddellik na genadedood met intraveneuse toediening van Euthanaze[®] (Centaur), met 'n 16G Jelco[®] (Criticon) gekateteriseer.

'n Mengsel wat uit 50% Indiese Ink (Pelikan[®]), 15% Difco Bactrin Gelatien en 400ml warm water by 65°C bestaan het, was teen 'n drukking van 200mm Hg in die arterie ingepomp. Die V. femoralis was afgebind sodra die swart vloeistof te voorskyn gekom het, sodat die ink-gelatienmengsel onder druk in al die haarvate oor 'n periode van 30 minute kon inbeweeg. Die hele proefdier was hierna op yspakke in 'n koelkas by minus 30°C geplaas om die gelatien vir 24 uur te laat stol.

Die regter tibia was vervolgens uitgedissekteer en 3cm aan weerskante van die osteotomielyn met 'n Giglisaag deurgesaag, nadat die intramedullêre Steinmann-pen en gemodifiseerde Mennenplaat in die geval van groep I, verwyder was. By groepe II en III was die fiksasie-apparate ook eers verwyder voordat die beenmonsters geneem was. Slegs 'n 4cm lank gedeelte van die tibiale diafise was in 10% formalien-oplossing gedompel om die proteïen-gelatien te denatureer. Hierdie pikswart beenmonsters was daarna in 'n mengsel van 3 dele chloroform en 2 dele metanol vir 4 dae geplaas om dit te ontvet en toe is dit in alkohol geplaas om te dehidreer. Die monsters was eers in 50% alkohol vir een week geplaas, daarna in 60%, 70%, 80% en uiteindelik na 4 weke in 95% absolute alkohol vir nog 12 uur.

Die ontvette, gedehidreerde beenmonsters was opgehelder deur dit in Spalteholz se vloeistof wat uit 5 dele metielsalisilaat en 3 dele bensielbensoaat saamgestel was, te plaas. Been het opgehelder nadat dit vir 48 uur in hierdie vloeistof gelê het. Hierna was die beenmonsters in 0,5mm dik lengte snitte oor die genesende osteotomiegaping gesny en die beensnitte weer in Spalteholz se vloeistof in 'n petriebakkie geplaas vir bestudering van die haarvate onder 'n Carl-Zeiss-OpMiI stereomikroskoop. Foto's was met 'n swart-en-wit ILFORD[®]-Pan-F 50 S film deur 'n kamera op die stereomikroskoop geneem.

3.5.7 Versameling van beenmonsters vir histomorfologiese ondersoek:

Na genadedood was die linker en regter tibiae van elke hond uitgedissekteer en die fiksasie-apparate verwyder.

Beenmonsters wat die genesende osteotomieë bevat het, was geneem deur die tibiale diafises vir 'n afstand van 2cm aan weerskante van die sigbare osteotomielyn met 'n Giglisaag deur te saag. Die beenmonsters was daarna met 'n bandsaag in die lengte deurgesny en die twee helftes in 10% formalien gedompel, voordat dit vir 'n periode van 4 tot 6 weke in 8% miersuur ontkalk was.

Snitte van die ontkalkte beenmonsters is met 'n mikrotroom gemaak nadat hulle in hars ingebed is. Die 3 μ m dik snitte is met standaard hematoksilien en eosien, asook met Masson se trichroom kleurmetode ⁵ gekleur om makliker tussen fibreuse weefsel en kraakbeen te onderskei.

3.6 Evaluering van beengenesing - metodes:

3.6.1 Kliniese ondersoek: Die linker agterbeen van elke hond was eerste klinies ondersoek en geëvalueer, waarna die regter tibia gevolg het. Funksionele beengebruik vir elkeen was weekliks volgens 'n graderingskaal soos in Tabel 3 uiteengesit, beoordeel ¹⁵. Dit was gedoen deur die honde daagliks aan 'n leiband te laat stap, draf en hardloop. Die syfers was gebruik om die patroon van beengebruik grafies vir die verskillende groepe op te stel vir gewigdraende bene sonder enige bykomende eksterne spalke.

Die agterbene was weekliks na-operatief gepalpeer en gemanipuleer om enige beweging en/of pynreaksie oor die osteotomieë te demonstreer, asook te kyk vir komplikasies soos sagteweefsel-

swelling, pensypeling en oormatige eksterne kallusproduksie. Die liggaamstemperatuur, aptyt en habitus was daaglik bepaal.

Tabel 3: KLINIESE EVALUASIE VAN NA-OPERATIEWE FUNKSIONELE GEBRUIK VAN DIE AGTERBEEN

(Volgens Braden & Brinker 1973¹⁵)

GRAAD	BESKRYWING
I	Geen gebruik; geen funksionele gebruik van agterbeen; dra die been meeste van die tyd wanneer die hond staan of stap.
II	Nog baie mank ; slegs ligte gebruik van agterbeen; plaas poot op die grond wanneer staan of stap; dra die been gedurende draf of hardloop; dra nog geen gewig op die been nie.
III	Matige funksionele gebruik van agterbeen; dra gedeeltelik gewig op die been wanneer staan, stap, draf of hardloop.
IV	Normaal; volledige funksionele gebruik van agterbeen wanneer die hond staan, stap, draf en hardloop. Volle gewig word op die been gedra.

3.6.2 Radiologiese ondersoek: Osteotomiegapings was op 'n 0 tot 4 skaal na waarde geskat met 0 as geen gaping en 4 as 'n baie wye gaping. Hierdie metings was subjektief en met weeklikse LAT aansigte beoordeel. Die skerp begrensing van die osteotomielyne was ook weekliks na-operatief geëvalueer, totdat die stadium van kliniese hegting bereik was.

Die verskillende fases in die beengenesingsproses naamlik:

(a) die stadium van onvolwasse periosteale kallus^{1 16 63};
(b) die periode van volwasse periosteale kallus sonder oorbrug-
ging van die osteotomiegapings^{1 16}; (c) die stadium van
benige periosteale oorbruggingskallus of kliniese hegting
^{1 7 63 89}; en (d) sigbare radiologiese benige vereniging
van die kortekse of stadium van herstelling van kortikale
kontinuiteit^{16 23 29 63} was weekliks vir die duur van die
eksperiment beoordeel.

'n Vertraagde tipe beengenesing was gekenmerk aan verwyding
van die osteotomiegaping met oneweredige grense en fokale
interfragmentêre areas van mineralisasie, sonder sigbare
periosteale kalluskrae wat die gaping oorbrug het ¹² en/of
wanneer periosteale kallus weg van die fragmentpunte af gevorm
het ^{49 63}

3.6.3 Radio-isotoop flikkergramme vir evaluering van die aktiwiteit
van die beengenesingsproses: Na weeklikse skandering van elke
groep honde se linker en regter tibia (Tabel 2), was daar van
die rekenaar sagteware se beeld-profiel fasiliteit gebruik
gemaak om die graad van beenaktiwiteit by die osteotomie area
te evalueer ^{28 62}. 'n Profiel wat met die maksimum wydte van
elke tibia ooreengestem het, was langs die lengte van die been
gekies. So 'n profielkurwe was verteenwoordigend van die ver-
spreiding van radioaktiwiteit langs die hele beenlengte ²⁸
'n Piek in die profielkurwe het verhoogde radioaktiwiteit oor
die osteotomie per kanaal aangedui. Die totale radio-isotoop-

telling oor die osteotomie was bereken deur 'n afronding oor die piek te verkry en die gemiddelde tellingstempo per kanaal (L) vir die osteotomie te bepaal ²⁸. Dieselfde prosedure was oor presies dieselfde area in die regter/kontrole tibia bereken en 'n gemiddelde tellingstempo per kanaal (N) was ook verkry. Die weeklikse verhouding van L/N was die faktor wat gebruik was om die beenaktiwiteit per eenheid van tyd in die area van elke osteotomie op te volg ^{28 62}.

'n Grafiese beengenesingsprofiel is vir elke hond se linker tibia opgestel deur weekliks die verhouding van L/N te plot ^{28 62}. Die beengenesingsaktiwiteite met die verskillende fiksasietegnieke is statisties met behulp van korrelasieberekeninge en die T-toets met mekaar vergelyk ⁶⁵. Hierdie beengenesingsprofile is vervolgens ook met die weeklikse röntgenfoto's gekontroleer.

3.6.4 Spalteholz-prosedure vir bestudering van bloedvate: Beensnitte wat die genesende vier weke oud osteotomieë bevat het, is deurgaans in die Spalteholz ophelderingsvloeistof ondersoek om ligrefraksie vir fotografie uit te skakel.

Die graad van vaskularisasie van die fragmentpunte, asook die interfragmentêre gaping en periosteale kallusweefsel is beoordeel en enige tekens van haarvatruptuur gemonitor. Vergrotings met die stereomikroskoop het tussen 10 en 20 maal gewissel.

3.6.5 Histomorfologiese evaluering van die beengenesingspatroon:

Gekleurde beensnitte wat die korteksbeen aan weerskante van die osteotomiegaping met interfragmentêre en periosteale kallusweefsel bevat het, was onder 'n NIKKON mikroskoop met vergrotings wat gewissel het tussen 10 en 50 maal, ondersoek.

Die 4 weke beensnitte se interfragmentêre spasie en oorbruggende kallusweefsel was veral deeglik beskou om die tipe weefsel, die graad van vaskulêre infiltrasie en mineralisasie te bepaal.

By groep I was dit moontlik om die eerste drie honde se linker tibiae 12 weke na-operatief te ondersoek om die rigting van osteogenese van die interfragmentêre weefsels te beoordeel. Die 16 weke ondersoek was gedoen om die remodelleringsproses van die periosteale kallusweefsels en interfragmentêre spasies te evalueer en, die beengenesingsproses tussen die verskillende fiksasietegnieke histomorfologies met mekaar te vergelyk.

IV

RESULTATE

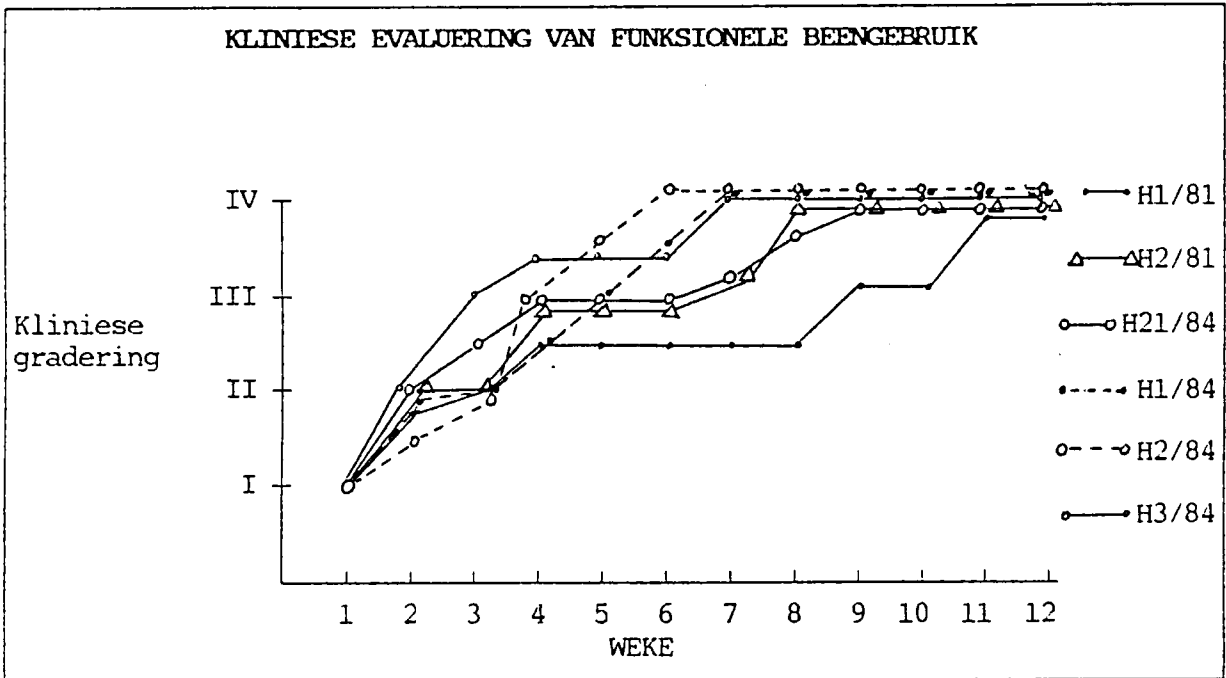
4.1 Kliniese bevindings:

Gedurende die eerste 2 tot 3 weke na-operatief was daar nie beduidende verskille tussen die drie groepe honde merkbaar in soverre dit funksionele gebruik van die agterbene betref het nie. Al die honde het **ligte** gebruik van die linker agterbene getoon deur die pote liggies op die grond te plaas wanneer

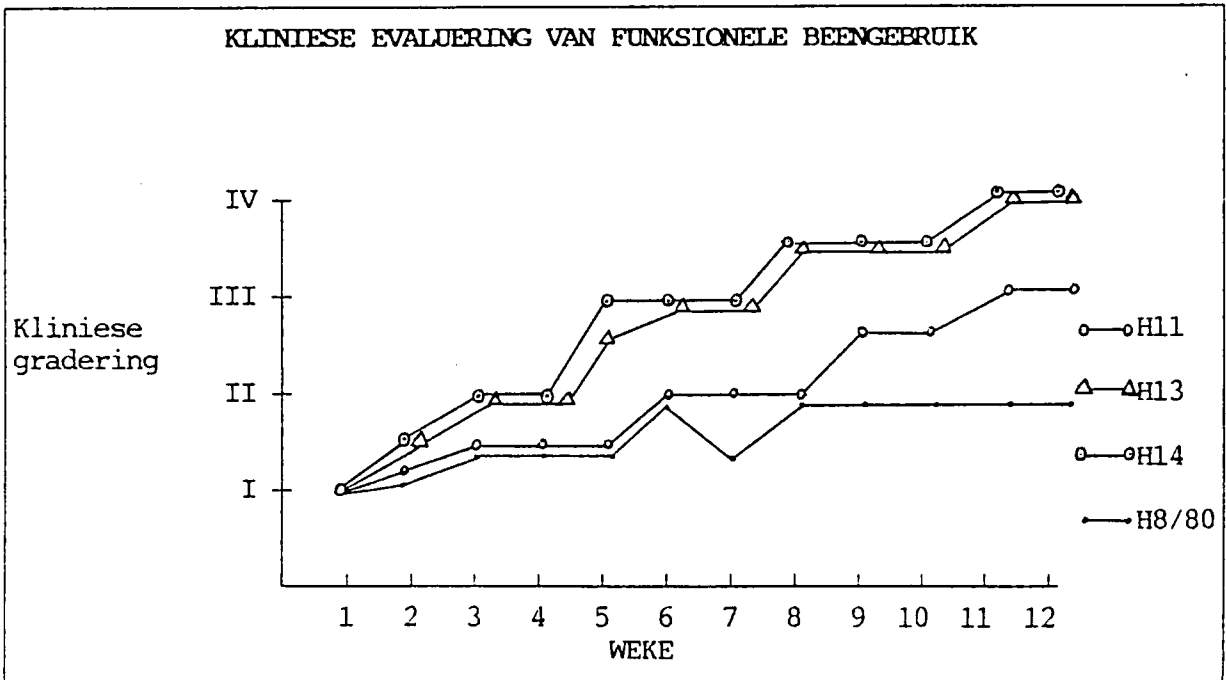
hulle gestaan of gestap het, maar het die bene gedra sodra hulle gedraf het. Geen gewig was gedurende die eerste 2 weke op die bene gedra nie, wat volgens Tabel 3 'n graad II herwinning van beengebruik weerspieël het.

Na 3 tot 6 weke was daar 'n merkbare verskil tussen groep I (gemodifiseerde Mennenplaat met intramedullêre Steinmann-pen) en groep II (half Kirschner-fiksator met intramedullêre Steinmann-pen) waargeneem. Die honde van groep I het gewig op die been gedra wanneer hulle gestaan, gestap, gedraf en gehardloop het, maar het nog 'n ligte graad van mankheid getoon. Dit wil sê 'n graad III herwinning van beengebruik. (Figuur 7A en 8). Daar was geen beweging oor die osteotomielyn met manipulasie voelbaar nie. Die Mennenplaatvingers was wel onder die vel palpeerbaar, maar sonder opsigtelike verdikkings oor die osteotomie area aan die mediale kant.

Hierteenoor was daar slegs ligte gebruik van die linker agterbene by die honde van groep II gedurende dieselfde periode opgemerk. Hierdie honde het die linker agterbene gedra wanneer hulle gedraf en gehardloop het, met ander woorde daar was (volgens Tabel 3) net 'n graad II herwinning van beengebruik. (Figuur 7B en 8). Met palpasië van die osteotomie area kon 'n klein lokale eksterne kallus in 6 van die 8 bene (75 persent gevalle) by groep II gevoel word. By die ander 25 persent van gevalle was groot kalluskrae oor die osteotomieë voelbaar. Pensypeling het by elke hond voorgekom en veral die proksimale transkortikale penne se omringende sagteweefsels was aangetas.



Figuur 7A : Groep I (Linker agterbeen) Gemodifiseerde Mennenplaat met intramedullêre Steinmann-pen

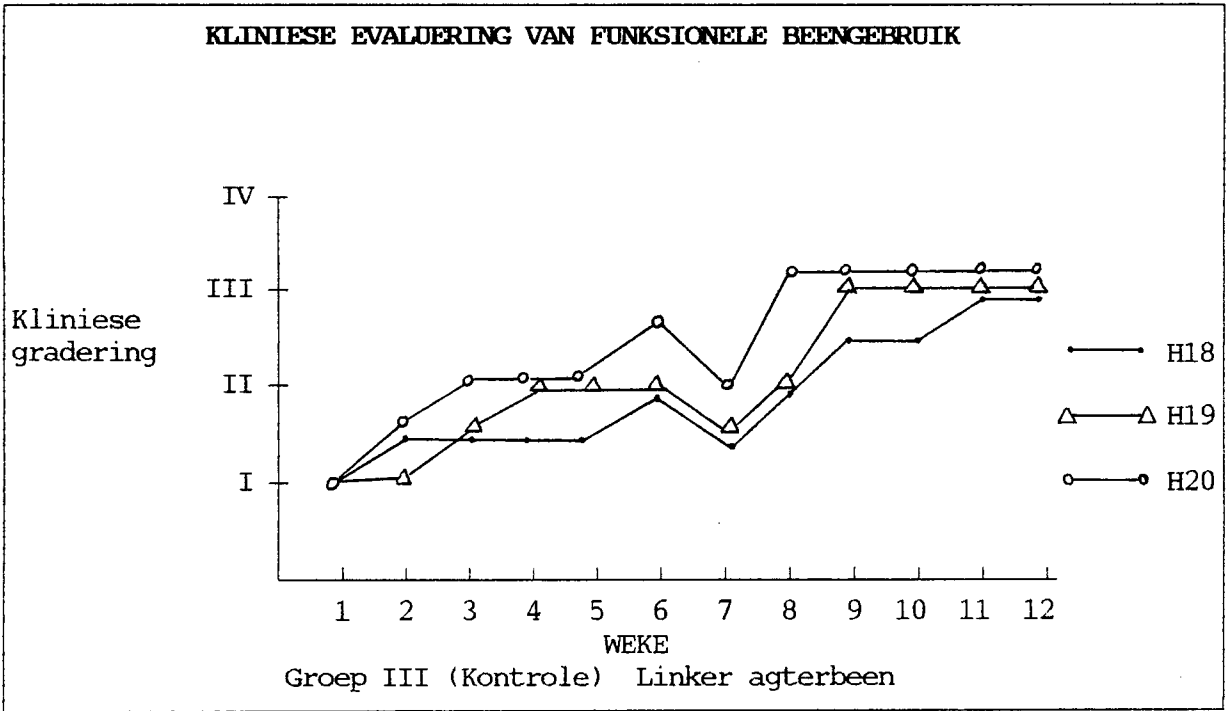


Figuur 7B : Groep II (Linker agterbeen) Half Kirschner-fiksator met intramedullêre Steinmann-pen

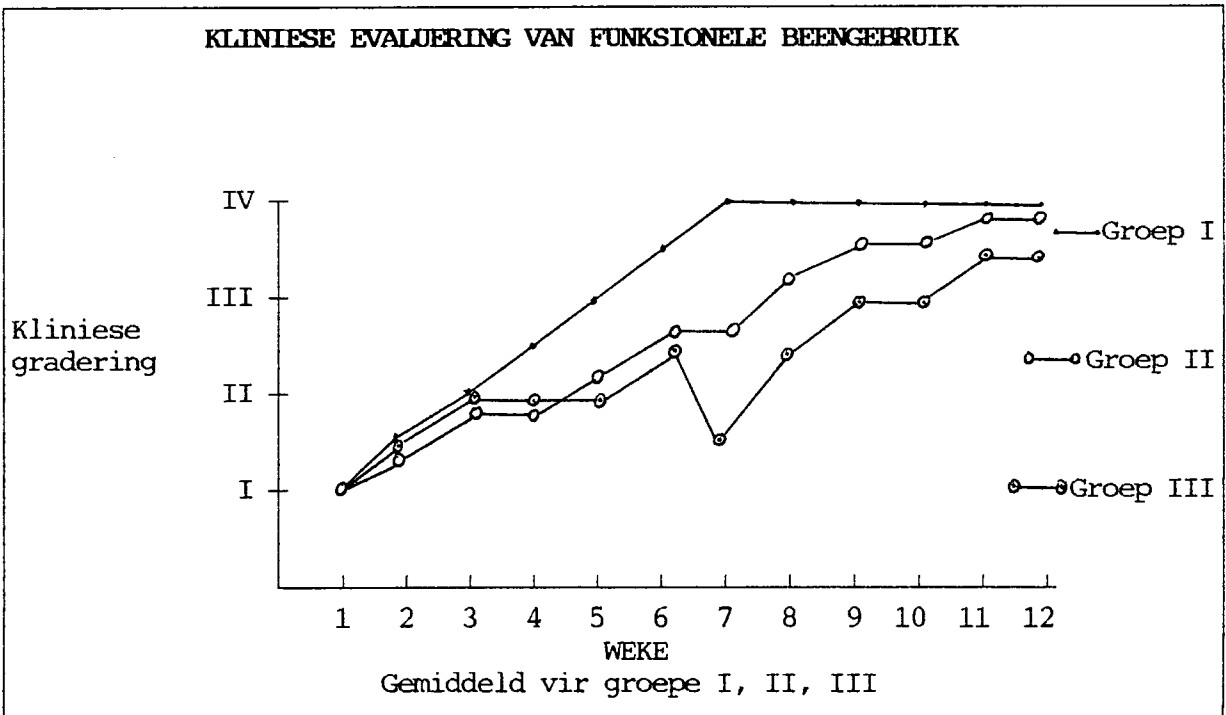
Na 4 tot 6 weke het die honde van groep I 'n toenemende graad van beengebruik herwin, sodat beter graderings as vir die honde van groep II, behaal was. (Figuur 8). Die honde van groep I het weer na 'n gemiddelde periode van 8 weke, volle funksionele gebruik van die agterbene (graad IV) sonder mankheidsimptome, herwin. Dit was 3 weke vroeër as wat die geval by die honde van groep II was.

'n Interessante waarneming was dat die honde van groep I met die ekstra-periosteaal geplaaste gemodifiseerde Mennenplate, funksionele beengebruik 2 weke vroeër as dié met subperiosteaal geplaaste klouplate, herwin het.

Die kliniese beeld van groep II het tussen 5 en 10 weke na-operatief, swakker met dié van groep I vergelyk en kon slegs 'n graad III beengebruik (volgens Tabel 3) in hierdie periode behaal. Die honde het hulle linker agterbene nog opgelig wanneer hulle moes draf of hardloop. Daar was geen rotasiebewegings oor die osteotomielyne met manipulasie voelbaar nie, maar na 8 weke was een of albei transkortikale penne van die Kirschner-fiksators egter só los dat die apparate verwyder moes word. Sagteweefselswelling was by al die gevalle rondom die transkortikale penne teenwoordig met gevolglike pensypeling. Die gevalle met erge pensypeling was daagliks met 'n oplossing van 10% Betadine[®] (Adcock Laboratories) in normale soutoplossing ontsmet en jodiumsalf (Provodine[®]-Centaur) topikaal aan die vel gesmeer. Nadat die half Kirschner-fiksators verwyder was, het funksionele gebruik van die linker agterbene goed herstel, sodat volle gebruik (graad IV) weer na 11 weke herwin was.



Figuur 7C : Intramedullêre Steinmann-pen alleen



Figuur 8 : Gemiddeld vir groepe I, II en III

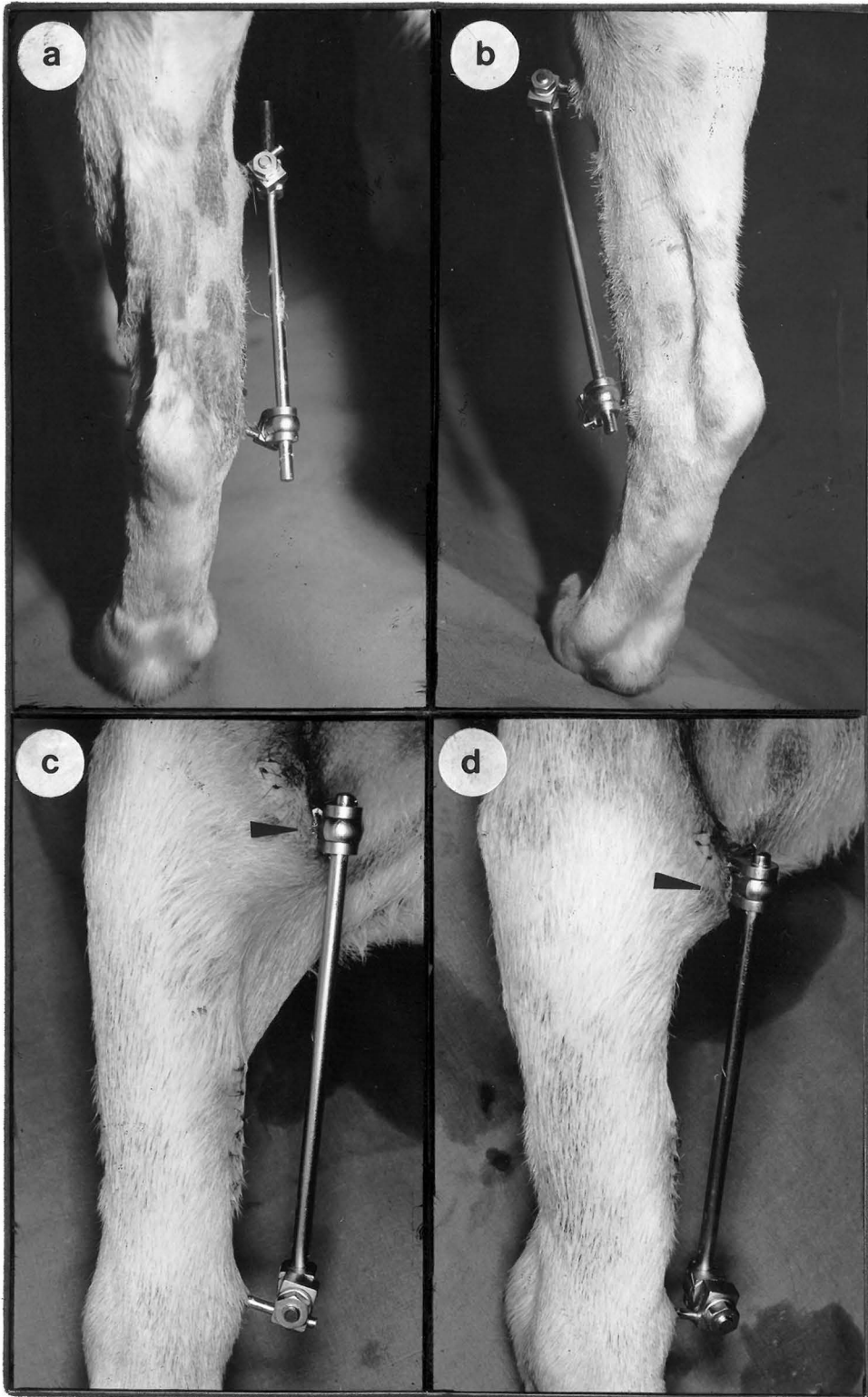
Twee gevalle van groep II (H8/80 en H11) het onderskeidelik 'n graad II en III beengebruik aan die einde van die kliniese ondersoekperiode behaal, omrede die linker agterbene net gedeeltelik gewig kon dra wanneer die honde gestap en gedraf het. Hierdie twee gevalle het ook 'n erge sagteweefselswelling ontwikkel waar die transkortikale penne die vel binnegedring het. (Sien Figuur 9).

Die kontrolegroep het aanvanklik vir die eerste 4 weke, klinies beter as die van groep II gevorder, maar het gedurende die sewende week na-operatief merkbaar verswak. Groot eksterne kallusse met beweging oor die osteotomieë was tydens hierdie ondersoekperiode met manipulasie van die linker tibiae opgemerk. Die honde het skielik weer begin om die linker agterbeen te dra en het 'n groter mate van mankheid getoon. Tussen die agtste en tiende weke het hulle weer geleidelik funksionele gebruik herwin, maar volle gebruik (graad IV) kon nooit aan die einde van die kliniese evalueringsperiode behaal word nie. (Sien Figuur 7C).

Die regter tibiae wat vir 'n periode van 4 weke na-operatief klinies opgevolg was, het weer eens tussen die verskillende groepe verskil, maar baie met die linker agterbene ooreengestem. Groep I se honde het almal aan die einde van die ondersoekperiode 'n graad III herwinning van funksionele beengebruik (volgens Tabel 3) behaal sonder dat daar beweging oor die osteotomieë palpeerbaar was. Hierteenoor was daar

Figuur 9:

- (a) Geval H11 met sagteweefselswelling tussen die transkortikale penne van die half Kirschner-fiksator (linker tibia 6 weke post-operatief)
- (b) Geval H13 met pensypeling by die proksimale transkortikale pen (regter tibia 4 weke post-operatief)
- (c) Geval H14 met sagteweefselswelling en pensypeling (pyl) - 3 weke post-operatief regs)
- (d) Geval H11 met sagteweefselswelling en pensypeling (pyl) - 3 weke post-operatief regs



by groep II (met die half Kirschner-fiksator en intramedullêre pen) in vergelyking met groep I, weer 'n swakker kliniese beeld merkbaar en kon slegs 'n graad II herwinning van beengebruik in die regter tibiae behaal word. Die honde het wel die poot op die grond geplaas wanneer hulle gestap het, maar het deurentyd mank gebly. Daar was weer geen beweging oor die osteotomielyn met manipulasie en palpasië waarneembaar nie, maar pensypeling was by die proksimale transkortikale penne sigbaar.

By die kontrolegroep (wat slegs 'n intramedullêre pen as fiksasie-apparaat gehad het), was die kliniese prestasie van die regter agterbene beter as dié van groep II gewees, maar het weer laer as dié van groep I gegradeer. Met manipulasie en palpasië van die regter tibiae was rotasiebewegings duidelik oor die verdikte osteotomielyne waarneembaar en die honde het pynsimptome met hierdie handeling getoon.

4.2 Radiologiese bevindings:

Met radiologiese evaluering van die beengenesingspatroon tussen die verskillende fiksasietegnieke was daar gedurende die eerste 3 weke na-operatief nie 'n betekenisvolle verskil tussen die osteotomieë merkbaar nie. Die osteotomielyne se skerp begrensing het na 1 tot 3 weke afgeneem, behalwe by hond H1/81 van groep I, waar die begrensing vir 4 weke skerp gebly het. Onvolwasse periosteale kallus met radiodigte vlekke en oneweredige buitelyne was in alle gevalle binne 2 weke radiologies sigbaar. Die ander radiologiese bevindings van die verskillende fases in die beengenesingsproses word in Tabel 4 uiteengesit.

Tabel 4: RADIOLOGIESE BEVINDINGE VAN VERSKILLENDE GROEPE EN DIE FASES IN DIE BEENGESINGSPROSES

	Hond No.	Onvolwasse kallus		Volwasse kallus		Kliniese hegting		Kortikale kontinuïteit
		Links	Regs	Links	Regs	Links	Regs	Links
Groep I	H1/81	2 weke	2 weke	6 weke	4 weke	10 weke	-	-
	H2/81	2 weke	2 weke	6 weke	4 weke	9 weke	-	12 weke
	H21/84	2 weke	2 weke	5 weke	4 weke	10 weke	-	12 weke
	H1/84	2 weke	2 weke	4 weke	-	6 weke	-	10 weke
	H2/84	2 weke	2 weke	4 weke	4 weke	6 weke	-	10 weke
	H3/84	2 weke	2 weke	4 weke	4 weke	7 weke	-	12 weke
Groep II	H11	2 weke	2 weke	6 weke	4 weke	10 weke	-	-
	H13	2 weke	2 weke	4 weke	-	7 weke	-	12 weke
	H14	2 weke	2 weke	4 weke	4 weke	7 weke	-	13 weke
	H8/80	2 weke	2 weke	6 weke	-	11 weke	-	-
Groep III	H18	2 weke	2 weke	6 weke	-	14 weke	-	-
	H19	2 weke	2 weke	6 weke	4 weke	10 weke	-	16 weke
	H20	2 weke	2 weke	6 weke	4 weke	10 weke	-	14 weke

Die osteotomiegapings wat wyd op post-operatiewe röntgenfoto's vertoon het, het na 1 tot 2 weke by die gevalle wat met die gemodifiseerde Mennenplate gefikseer was, weer smaller vertoon. (Sien Figuur 11). Na 3 tot 4 weke het die osteotomiegapings egter weer begin verwyd soos in Tabel 5 en 6 aangetoon.

Tabel 5: WYDTE VAN DIE OSTEOTOMIEGAPINGS VOOR KLINIESE HEGTING (Linker tibiae)

Groep I	H1/81	1	0	0	0	1	1+	1+	1	1	0					
	H2/81	1	0	1	1+	1+	1+	1+	1	0						
	H21/84	1	1	1	1+	1+	1+	1	1	0	0					
	H1/84	1	0	1+	1+	0	0									
	H2/84	1	1	1+	1+	1	0									
	H3/84	1	0	1+	1+	1	1	1								
Groep II	H11	0	1	1+	2	3	2	1+	1	1	1					
	H13	0	1	1+	1	0	0	0								
	H14	0	1	1+	1	0	0	0								
	H8/80	1	1	1+	2	2+	3	4	4	3+	3	2				
Groep III	H18	0	0	1	1	1	1	1	1	0	0	0	0	0	0	
	H19	1	0	1	1+	1	0	0	0	0	0					
	H20	0	0	1	1+	1	0	0	0	0	0					
		1	2	3	4	5	6	7	8	9	10	11	12	13	14	
		WEKE														
	0 = geen gaping															4 = baie wye gaping

Tabel 6: WYDTE VAN OSTEOTOMIEGAPINGS (Regher tibiae)

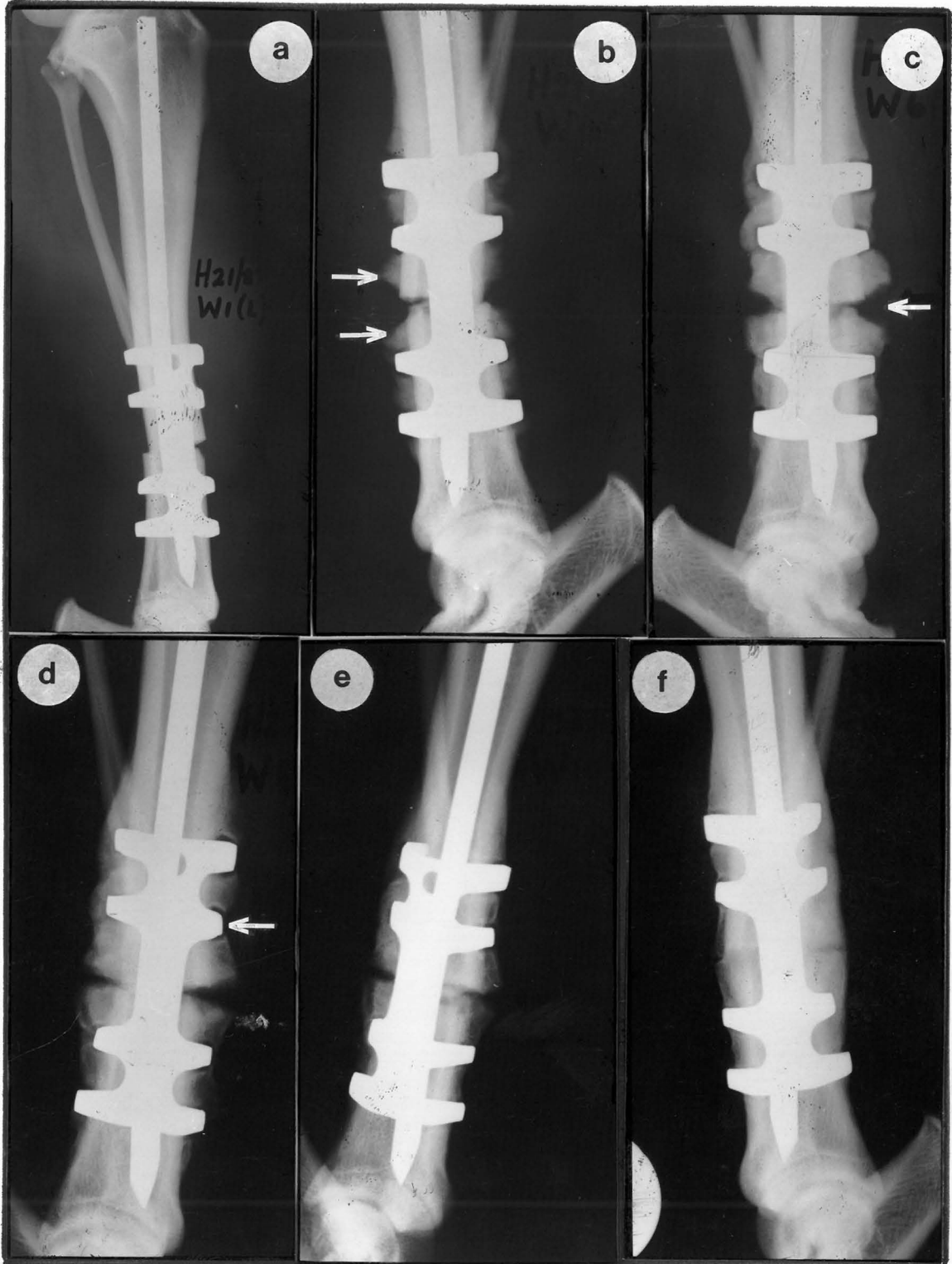Groep I	H1/81	1+	1	0	1+	
	H2/81	1+	0	0	1	
	H21/84	0	0	1	1	
	H1/84	1+	1	1	1+	
	H2/84	0	0	0	1	
	H3/84	1+	1	1+	1+	
Groep II	H11	0	1	1	1+	
	H13	1	1	1+	1+	
	H14	1	1	1+	1+	
	H8/80	2	1+	1+	1+	
Groep III	H18	1	0	0	1	
	H19	1	0	1	1	
	H20	1	0	1	1	
		1	2	3	4	
		WEKE				
	0 = geen gaping					4 = baie wye gaping

Daar was merkbare verskille tussen die hoeveelheid en lokalisering van periosteale kallusweefsel ten opsigte van die fragmentpunte. By die honde van groep I waar die gemodifiseerde Mennenplate in die linker en regter tibiae subperiosteaal ingeplaas was, het onvolwasse periosteale kalluskrae met oneweredige buitelyne na 2 weke tussen en bo-oor die vingers teenaan die korteks, maar soms 'n klein entjie weg van die osteotomielyn af gevorm. Die groot hoeveelheid onvolwasse kallus het vir 5 tot 6 weke bly voortbestaan voordat volwasse periosteale kallus met eweredige digtheid en soliede buitelyne sigbaar was. Radiodeursigtige sones regoor die osteotomiegapings het die periosteale kalluskrae geskei, sodat interfragmentêre oorbrugging by hierdie gevalle eers na 9 tot 10 weke gedemonstreer kon word. In al die subperiosteaal geplaaste gemodifiseerde Mennenplate het daar ook radiodeursigtige sones om en bo-oor die vingers ontwikkel wat weer na 9 tot 10 weke begin verdig het. (Figuur 10 en 11). Hierteenoor het daar by die ekstraperiosteaal geplaaste gemodifiseerde Mennenplate minder onvolwasse en volwasse kallus by die fragmentpunte gevorm met min of geen kallusweefsel tussen die vingers van die klouplate nie. Volwasse kallus het by hierdie gevalle binne 6 weke die osteotomieë oorbrug vir kliniese hegting (Figuur 12 en 13). Periosteale oorbruggingskallus was radiologies eerste met laterale aansigte sigbaar, terwyl min kallusweefsel onder die ruggie van die gemodifiseerde Mennenplate by 8 van die 12 tibiae van groep I (66,6 persent van gevalle), sigbaar was.

By die hond H1/81 van groep I was 'n vertraagde beengenesingspatroon radiologies opvallend. (Sien Figuur 14a - f). Die skerp begrensing van die fragmentpunte was na 4 weke nog duidelik sigbaar, terwyl onvolwasse periosteale kallusweefsel slegs tussen die vingers van die gemodifiseerde Mennenplaat gevorm het. Na 8 weke was die osteotomiegaping radiologies duidelik wyer met volwasse periosteale kalluskrae wat by die fragmentpunte sigbaar was, maar nog nie die interfragmentêre gaping oorbrug het nie.

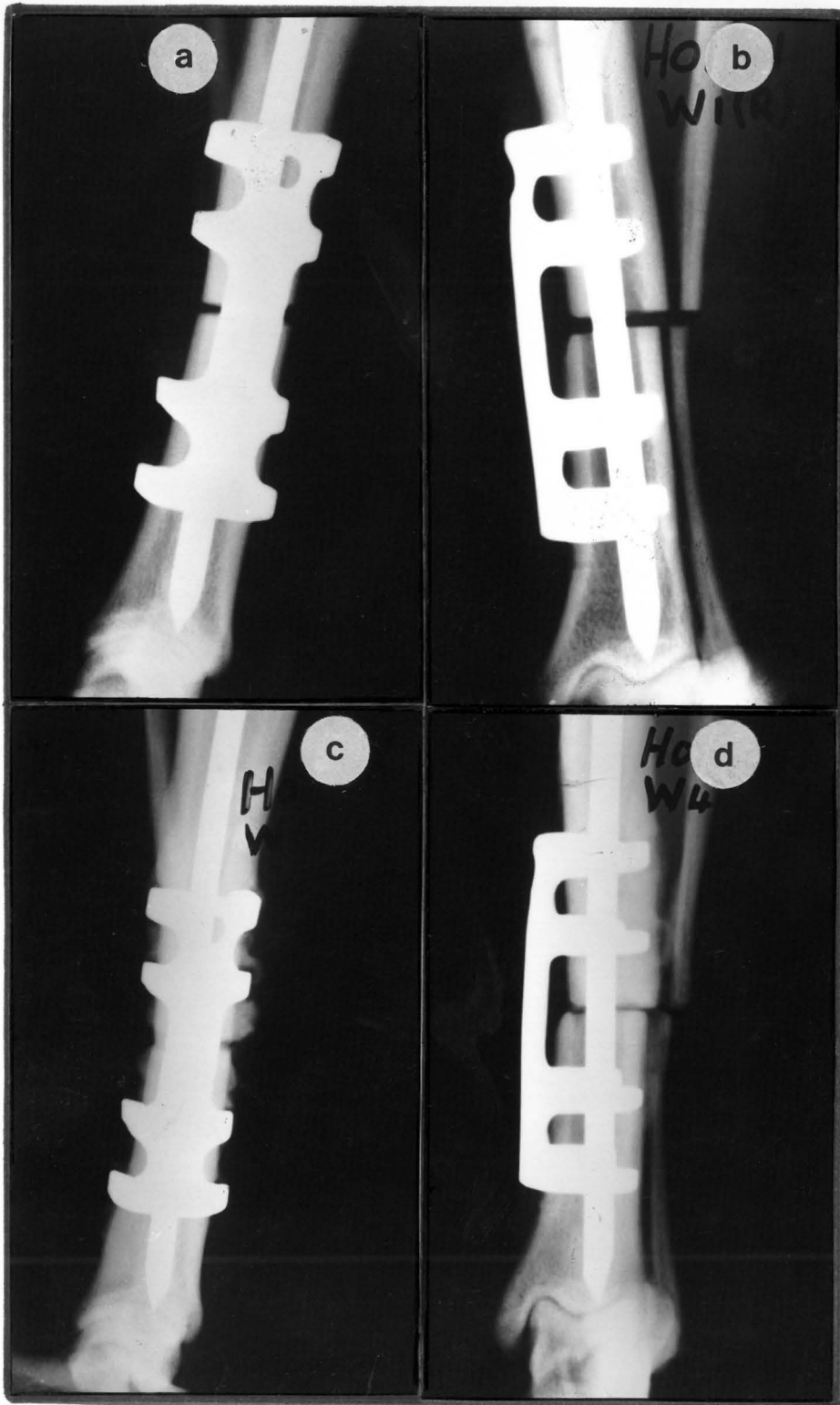
**Figuur 10: Geval H21/84 linker tibia -
gemodifiseerde Mennenplaat sub-
periosteaal geplaas**

- (a) Week 1: Post-operatief - kontak tussen fragmentpunte koudaal.
- (b) Week 2: Onvolwasse kallus naby fragmentpunte (pyle) asook tussen en bo-oor die vingers van die gemodifiseerde Mennenplaat.
- (c) Week 4: Volwasse periosteale kalluskrae met 'n radiodeursigtige sone regoor die osteotomiegaping (pyl).
- (d) Week 6: Radiodeursigtige sone (pyl) om die vingers van die implantaat. Die osteotomiegaping begin vernou maar die benige kallus oorbrug nog nie.
- (e) Week 8: Radiodeursigtige sones om die vingers begin verdwyn met fokale areas van mineralisasie oor die osteotomiegaping.
- (f) Week 10: Kliniese hegting met benige oorbrugging van die osteotomiegaping.



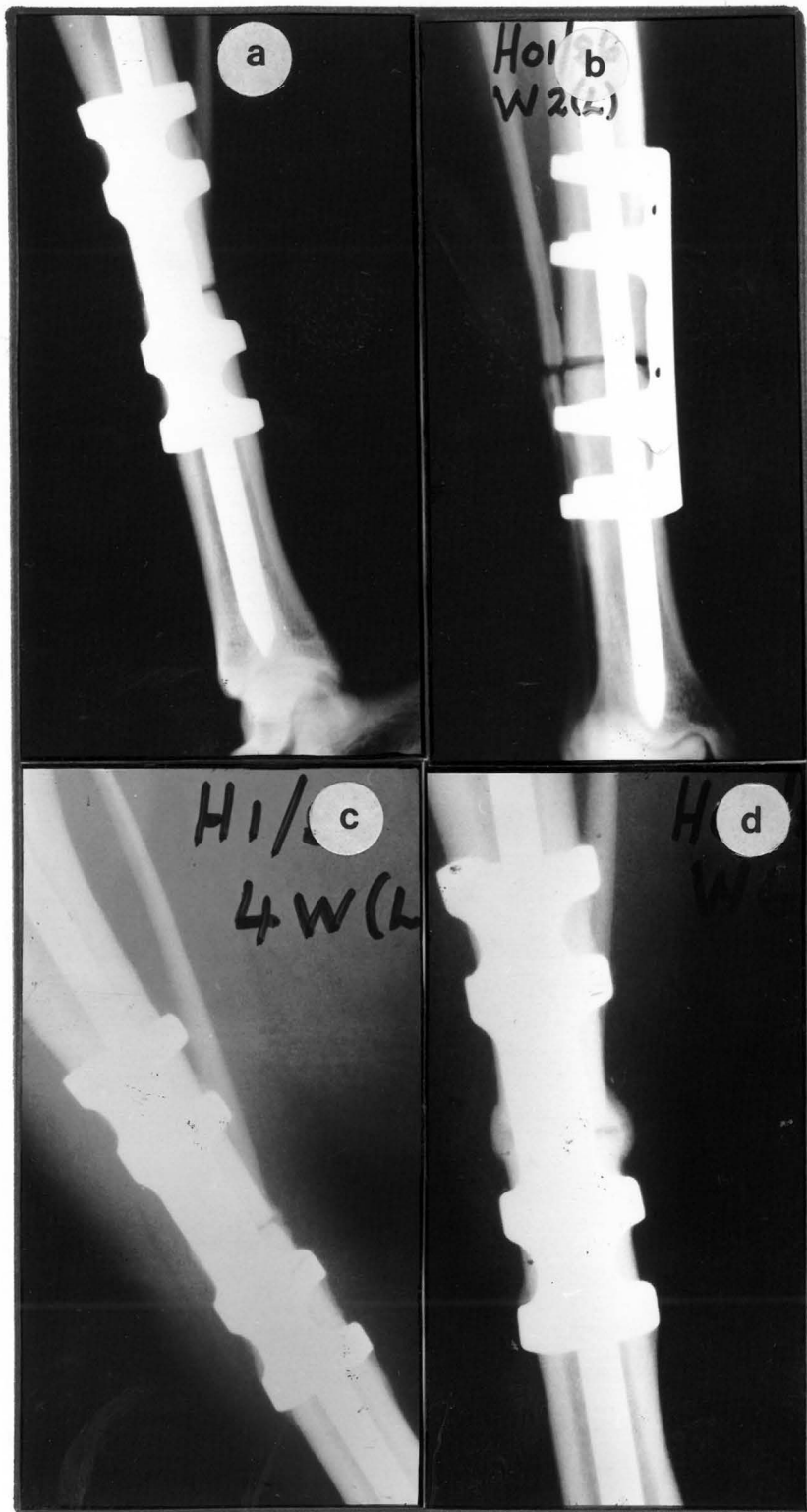
Figuur 11: Geval H2/81 regter tibia

- (a) Laterale aansig - week 1 post-operatief.
- (b) Dorso-plantare aansig - week 1 post-operatief met wye osteotomiegaping.
- (c) Laterale aansig - week 4 post-operatief met onvolwasse kallus weg van die osteotomielyn af (distale fragment).
- (d) Dorso-plantare aansig - week 4 post-operatief. Let op hoedat geen periosteale kallus onder die ruggie van die gemodifiseerde Mennenplaat sigbaar is nie. Die osteotomielyn is baie smaller (vergelyk b met c).



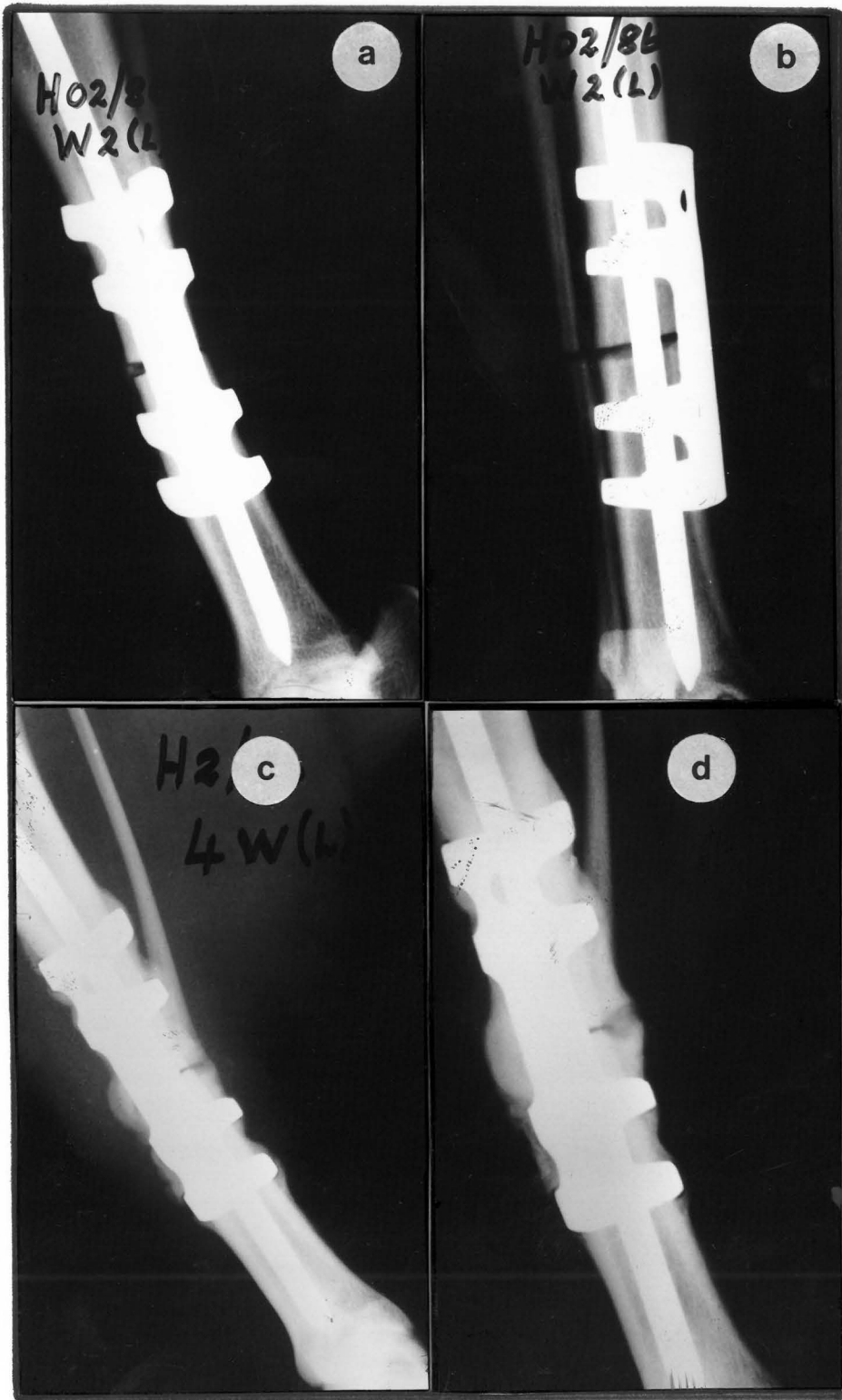
Figuur 12: Geval H1/84 linker tibia - gemodifiseerde Mennenplaat ekstraperiosteaal geplaas:

- (a) Week 2: laterale aansig.
- (b) Week 2: Dorso plantare aansig met verdigting in die osteotomiegaping.
- (c) Week 4: Min kallus tussen die vingers sigbaar, maar wel oor die osteotomielyn.
- (d) Week 6: Kliniese hegting met benige periosteale oorbruggingskallus net by die osteotomie gesentreer.



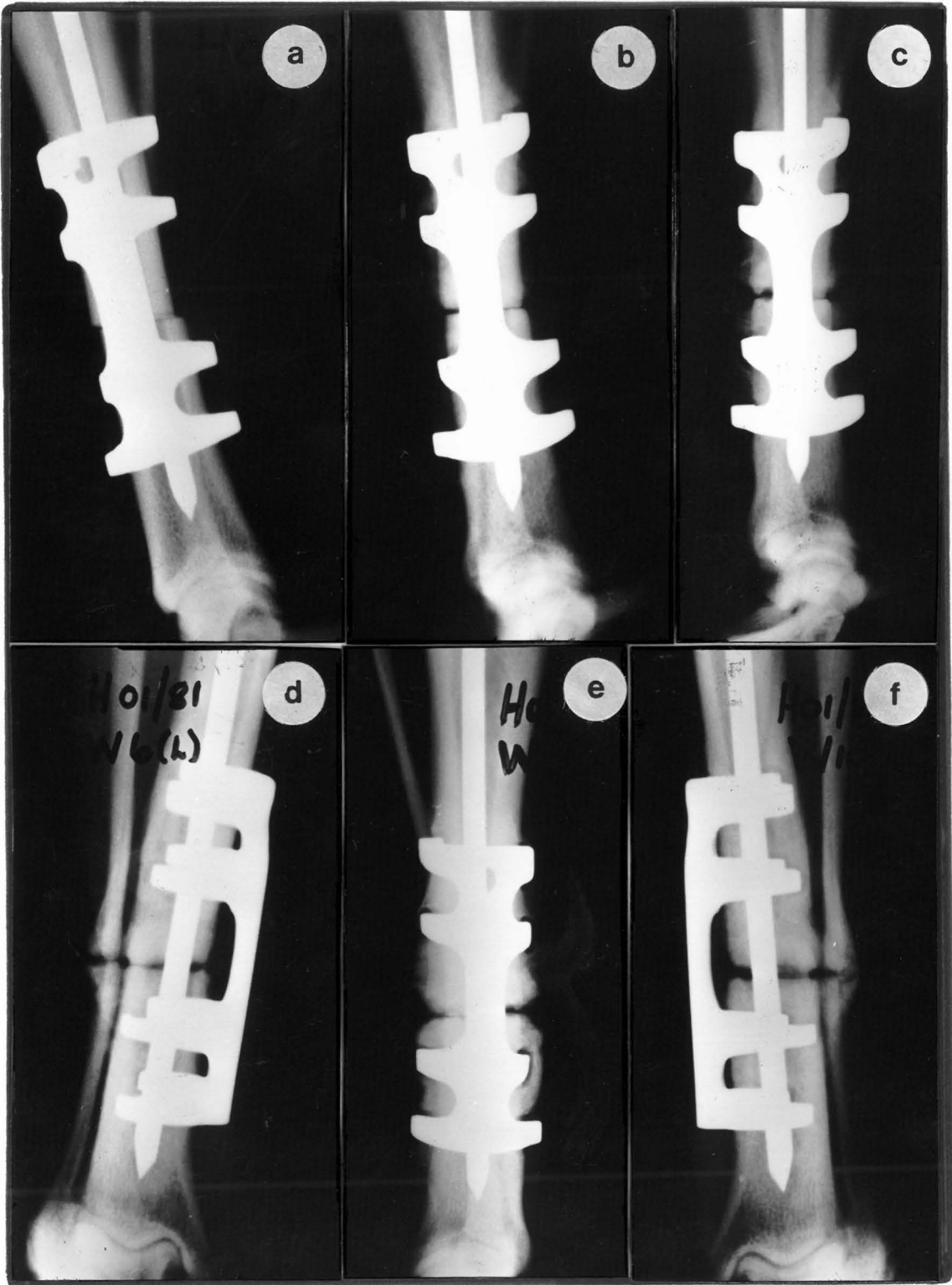
Figuur 13: Geval H2/84 linker tibia - gemodifiseerde Mennenplaat ekstra-periosteaal ingeplaas:

- (a) Week 2: Laterale aansig met gemineraliseerde interfragmentêre weefsel sigbaar.
- (b) Week 2: Dorso-plantare aansig (Let op die wye osteotomiegaping).
- (c) Week 4: Volwasse periosteale kallus oor die osteotomiegaping, asook tussen die vingers van die implantaat sigbaar.
- (d) Week 6: Kliniese hegting met radiodeursigtige sones om die vingers van die Mennenplaat wat begin om te verdig.



Figuur 14: Geval H1/81 linker tibia - gemodifiseerde Mennenplaat subperiosteaal ingeplaas

- (a) Week 2: Kontak tussen fragmentpunte.
- (b) Week 6: Osteotomielyne bly nog skerp begrens.
- (c) Week 6: Osteoklastiese fragmentpuntresorpsie met kallus wat weg van die fragmentpunte af neergelê word.
- (d) Week 6: Dorso-plantare aansig met osteotomiegaping wat begin verwyd.
- (e) Week 8: Volwasse periosteale kallus tussen en bo-oor die vingers van die implantaat oorbrug nog nie die osteotomiegaping nie.
- (f) Week 8: Dorso-plantare aansig sonder kallusvorming onder die ruggie van die Mennenplaat.



In vergelyking met groep I was die radiologiese bevindings van die beengenesingsproses by groep II waar die linker en regter tibiale osteotomieë met die half Kirschner-fiksator en intramedullêre Steinmann-pen gestabiliseer was, baie beter as die genesingspatroon wat by die subperiosteaal geplaaste gemodifiseerde Mennenplate waargeneem was. Die skerp begrensing van die osteotomielyne het in al die gevalle na 2 tot 3 weke begin verdwyn en klein soliede volwasse periosteale kalluskrae wat naby aan die fragmentpunte gesentreer was, was radiologies sigbaar (Figuur 15b). Volwasse periosteale kallus was alreeds tussen 4 en 5 weke op die röntgenfoto's merkbaar en oorbrugging van die osteotomiegaping (kliniese hegting) het na 7 weke plaasgevind (Figuur 16c). Hierby was daar in hierdie groep tibiae, soliede periosteale beenreaksies om die transkortikale penne teenwoordig (Figuur 16d). Hierdie periosteale beenreaksies het bly voortbestaan nadat die Kirschner-apparaat na 8 weke verwyder was, waarna dit geleidelik deur remodelering tot aan die einde van die ondersoekperiode begin verklein het. By geval H8/80 was daar na 4 weke in die regter tibia 'n radiodigte interfragmentêre benige kallus sonder die vorming van periosteale kallusweefsel sigbaar (Figuur 17c en d).

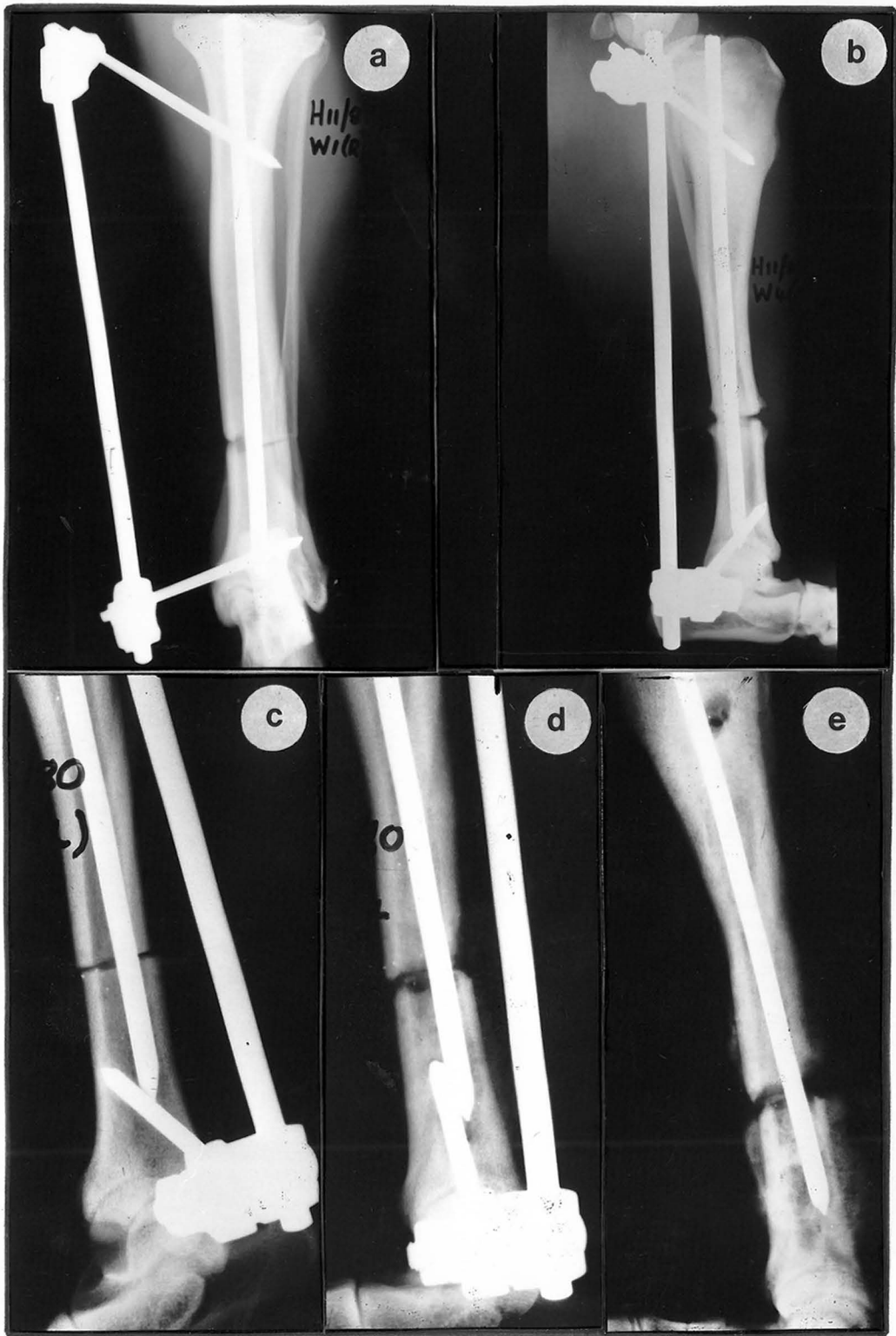
Twee van die 8 bene (25 persent van die bene) van groep II wat met die HKF en ISP gestabiliseer was, het klinies en radiologies komplikasies getoon. Die linker tibiae van gevalle H11 en H8/80 het 'n vertraagde beengenesingsproses op röntgenfoto's weerspieël. Die osteotomiegapings het tussen 4 en 8 weke na-operatief baie verwyd en gemineraliseerde areas was na 8 weke in die interfragmentêre spasie sigbaar (Figuur 15d en e). Daar was egter ook radiodeursigtige sones om die transkortikale penne opmerklik (Figuur 17a) met 'n omvangryke periosteale reaksie en oneweredige breë borselagtige buitelyne om die areas waar die transkortikale penne die been penetreer het. Hierdie breë periosteale kallus het geleidelik na 11 weke begin remodelleer, maar was na 16 weke nog duidelik op die röntgenfoto's sigbaar sonder herstelling van die kortikale kontinuiteit.

**Figuur 15: Geval H11 met die half Kirschner-
fiksator (regs):**

- (a) Week 1: Regter tibia goed belyn met korrekte penplasing.
- (b) Week 4: Regter tibia met volwasse periosteale kalluskrae by die fragmentpunte sonder oorbrugging van die osteotomie-gaping.

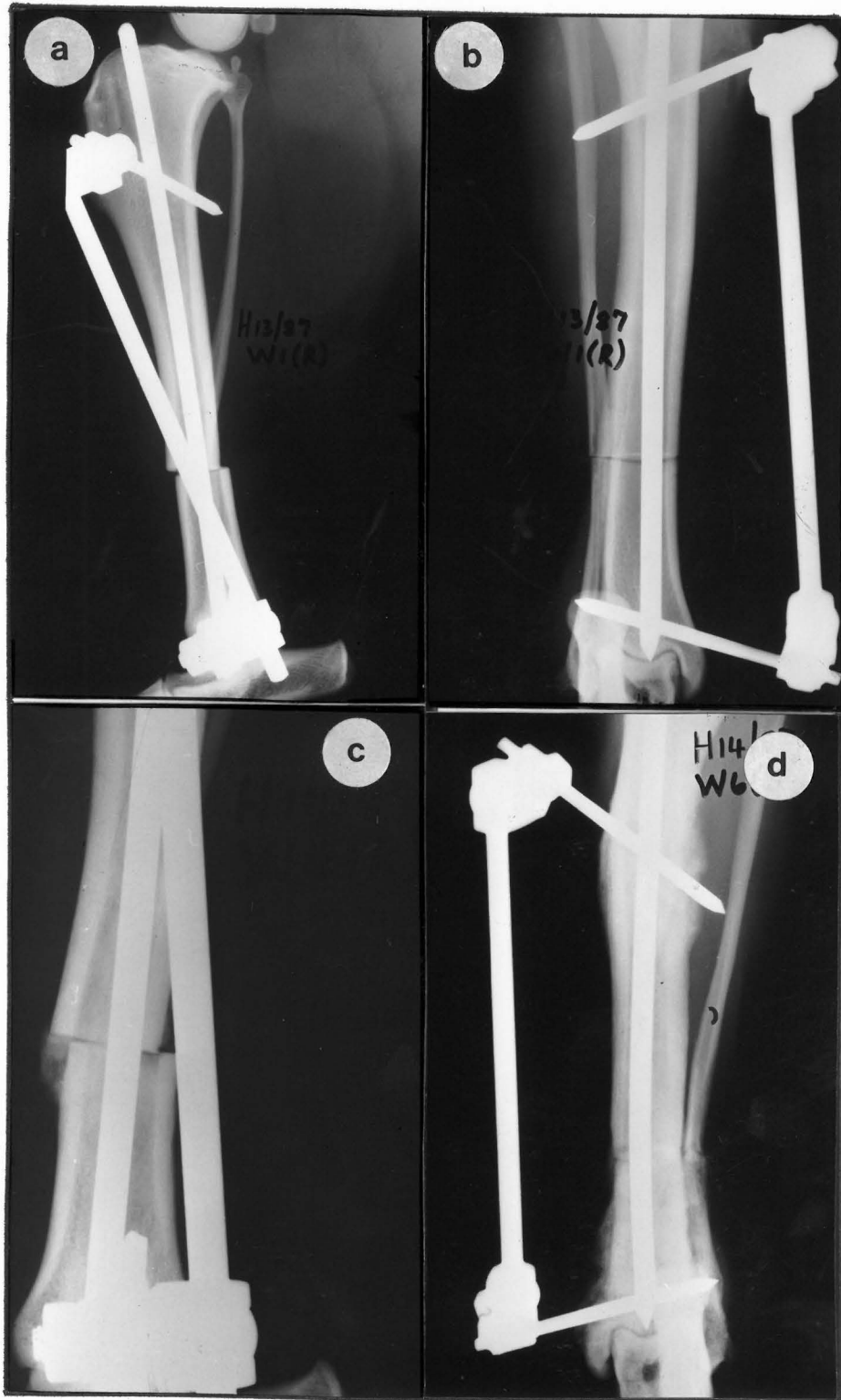Geval H8/80 links:

- (c) Week 1: Linker tibia goed belyn.
- (d) Week 6: Linker tibiale osteotomie-gaping baie verwyd met oneweredige fragmentpunte. Let op die radiodeursigtige sone van osteoliese om die intramedullêre pen in die distale fragment.
- (e) Week 8: Linker tibiale osteotomie-gaping begin mineraliseer sonder dat die breë periosteale kallusweefsel die interfragmentêre gaping oorbrug. Die transkortikale penne is verwyder.



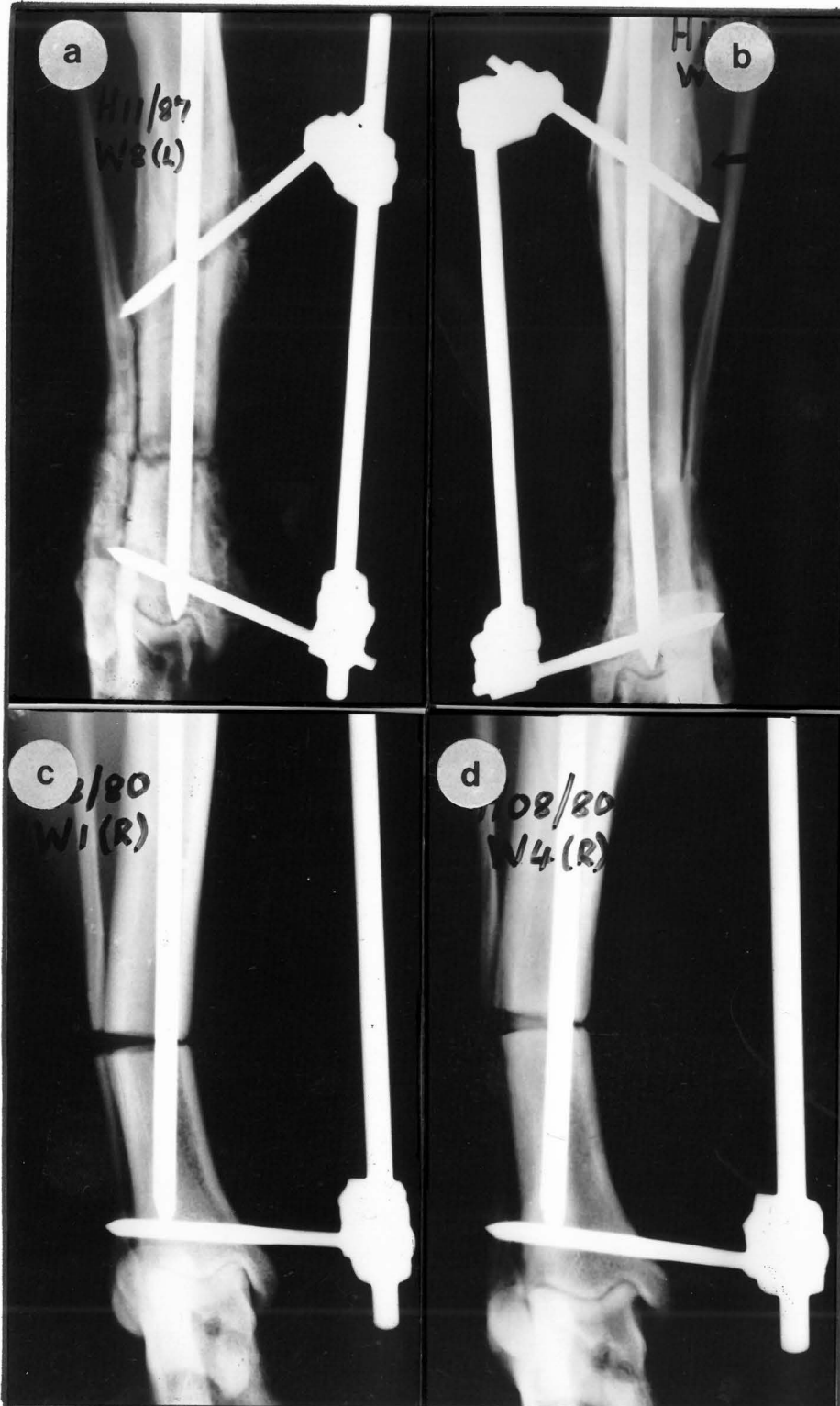Figuur 16: Geval H14 linker tibia met half Kirschner-fiksator en intramedullêre pen

- (a) Week 1: Skuifkragte oor osteotomielyn belemmer goeie belyning.
- (b) Week 1: Dorso-plantare aansig met goeie belyning en korrekte penplasing.
- (c) Week 7: Klein soliede periosteale kallus oorbrug die osteotomiegaping terwyl die osteotomielyne nog skerp begrens bly.
- (d) Week 6: Soliede periosteale reaksies duidelik sigbaar waar die transkortikale penne die been penetreer.



Figuur 17:

- (a) Geval H11 - linker tibia 8 weke post-operatief met radiodeursigtige sones om die transkortikale penne en verwyding van die osteotomiegaping.
- (b) Geval H13 - regter tibia 4 weke post-operatief met korrekte penplasing.
- (c) Geval H8/80 - regter tibia 1 week post-operatief. Let op die swak belyning met die dorso-plantare aansig.
- (d) Geval H8/80 - regter tibia 4 weke post-operatief met gemeneraliseerde interfragmentêre kallusweefsel sonder periosteale kallus.



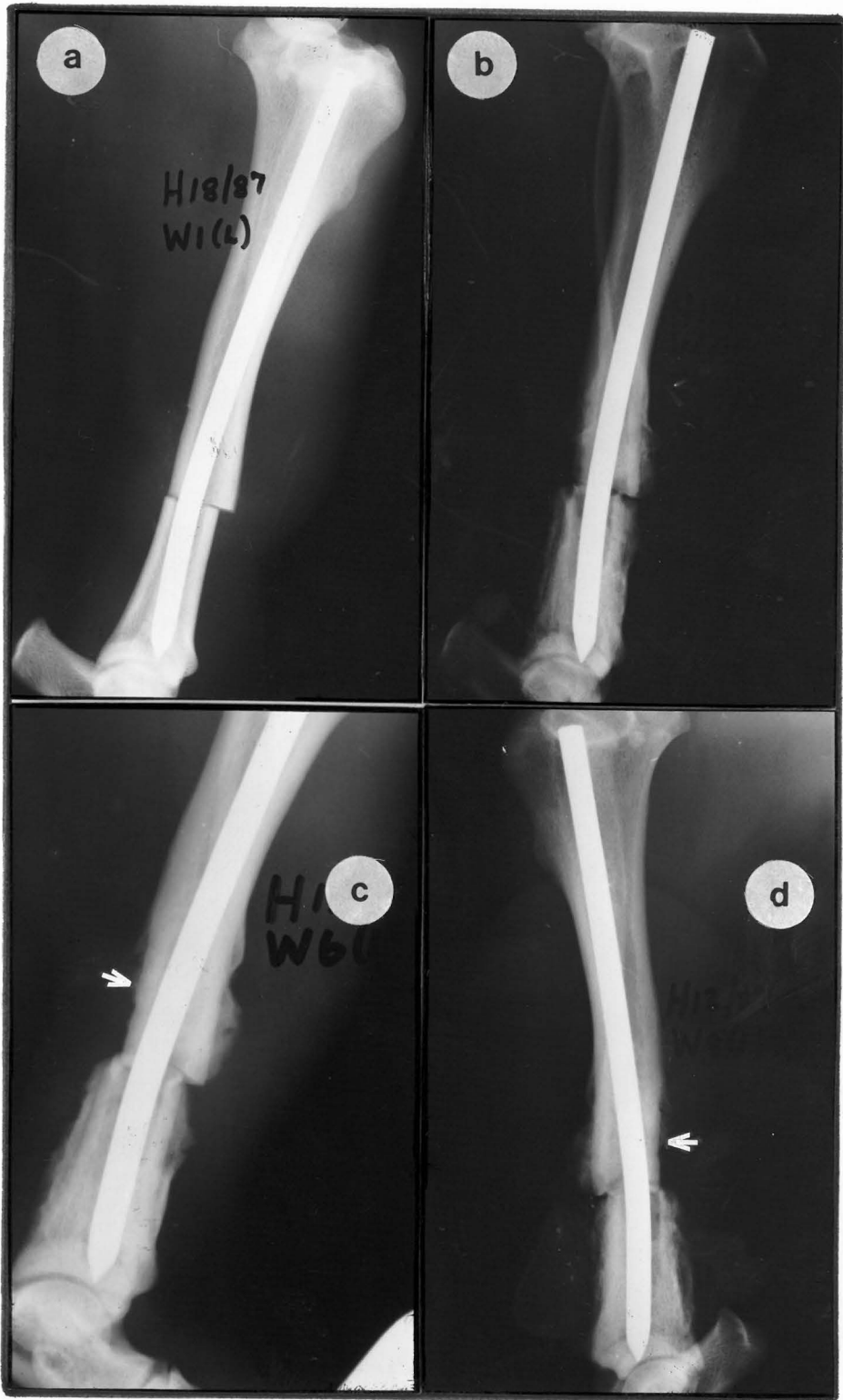Groep III wat as kontrole gedien het se linker en regter tibiae wat net met 'n intramedullêre Steinmann-pen gefikseer was, het in al die gevalle vir die eerste 4 tot 6 weke onvolwasse periosteale kallus op röntgenfoto's getoon wat weg van die fragmentpunte af gevorm het met radiodeursigtige sones regoor die osteotomieë. Die skerp begrensing van die osteotomielyne het na 3 weke begin verdwyn. Volwasse periosteale kalluskrae was eers na 6 weke by 5 uit die 6 tibiae (83,3% van die bene) radiologies sigbaar.

By geval H18 van hierdie groep het 'n groot hoeveelheid onvolwasse periosteale kallus by die linker tibia, weg van die fragmentpunte af gevorm. Daar was terselfdertyd, tussen 3 en 8 weke, 'n radiodeursigtige sone om die intramedullêre pen in die distale fragment sigbaar. Die osteotomiegaping het egter nie in hierdie geval verwyd nie, alhoewel die osteotomielyn oneweredig vertoon het. (Figuur 18). Kliniese hegting het na 14 weke tot stand gekom.

In die geval van H19 en H20 was die genesingsproses ook in 'n mate vertraag, maar opvallend beter as by geval H18. Volwasse kalluskrae het naby aan die fragmentpunte gevorm, maar ook eers na 10 weke oorbrug. (Figuur 19). Herstelling van die kortikale kontinuïteit was wel op röntgenfoto's sigbaar soos in tabel 4 (p. 45) weergegee word, terwyl die periosteale kallus begin het om te remodelleer.

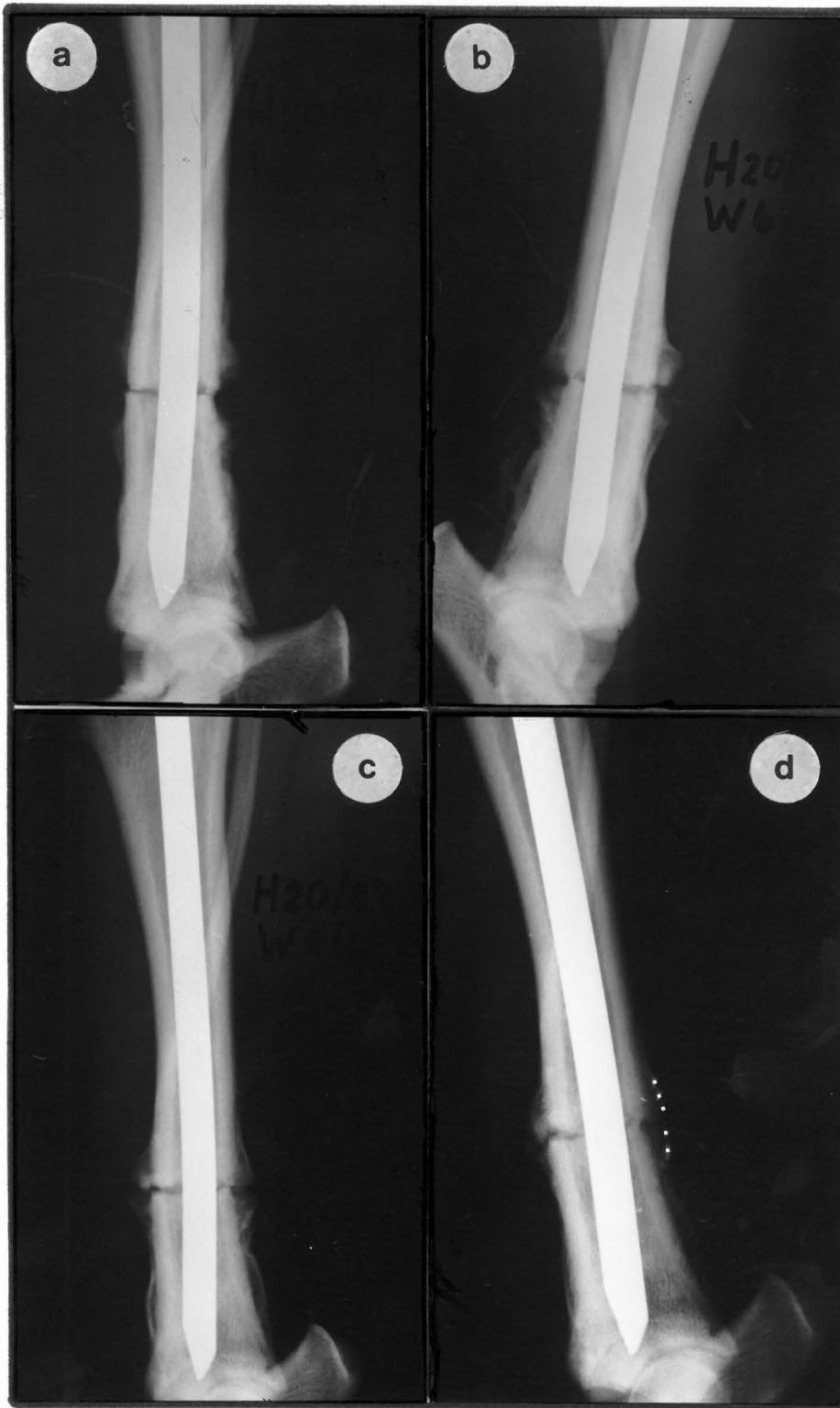Figuur 18: Geval H18 met intramedullêre Steinmann-pen in linker tibia

- (a) Week 1: Kontak tussen fragmentpunte.
- (b) Week 4: Resorpsie van fragmentpunte sigbaar met onvolwasse periosteale kallus weg van die osteotomielyn af.
- (c) Week 6: Periosteale kallus (pyl) vorm weg van die fragmentpunte af.
- (d) Week 8: Periosteale kalluskrae oorbrug nog nie die osteotomiegaping nie. 'n Radiodeursigtige sone van osteoliese is in die distale fragment om die pen sigbaar.

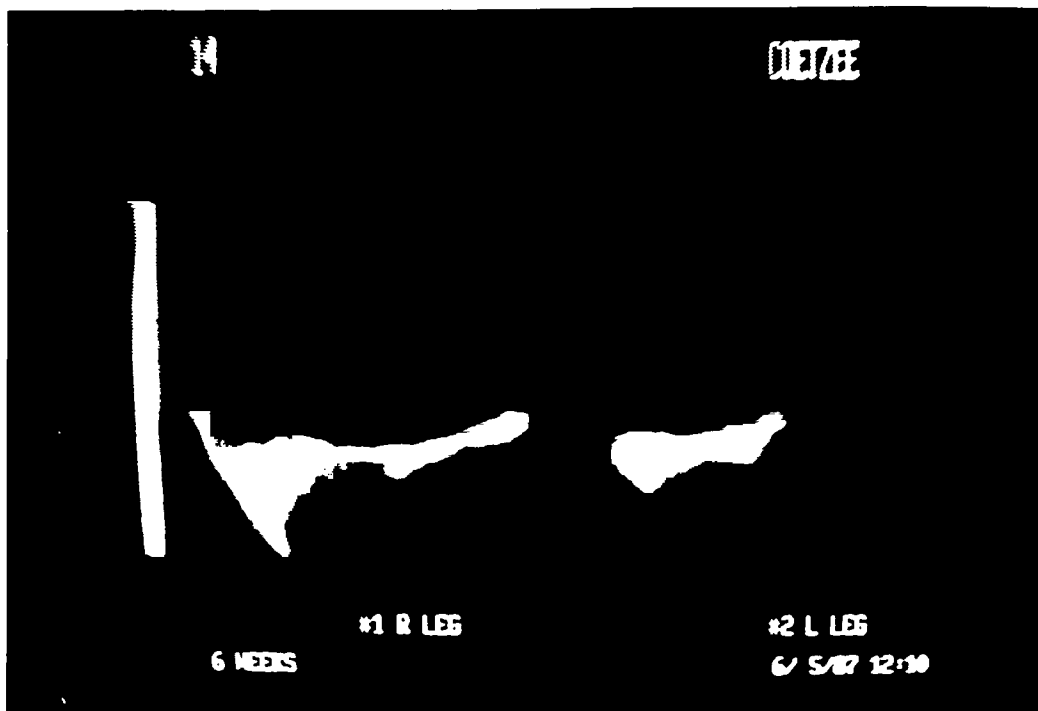

Figuur 19: Geval H20 met intramedullêre Steinmann-pen

- (a) Week 2: Onvolwasse periosteale kallus naby die fragmentpunte.
- (b) Week 4: Volwasse periosteale kallus vorm by die fragmentpunte maar word deur radio-deursigtige fibreuse weefsel van mekaar geskei.
- (c) Week 6: Volwasse periosteale kallus oorbrug nog nie die osteotomiegaping nie.
- (d) Week 10: Kliniese hegting met benige oorbruggingskallus (kolletjies).



- 4.3 Bevindings met opeenvolgende ^{99m}Tc -MDP flikkergrafie: Na skandering van die normale (regter) tibia en geopereerde (linker) tibia van elke hond, was verhoogde areas van beenaktiwiteit ("warm kolle") oor die knie- en hakgewrig, asook oor die osteotomie area en plekke waar die transkortikale penne van die Kirschner-apparaat die been gepenetreer het, duidelik op die beeldmateriaal sigbaar soos in Figuur 20 aangetoon. Daar was ook 'n hoë verhouding van radionuklied-opname in die been- teenoor die omringende sagteweefsel tydens skandering waargeneem.

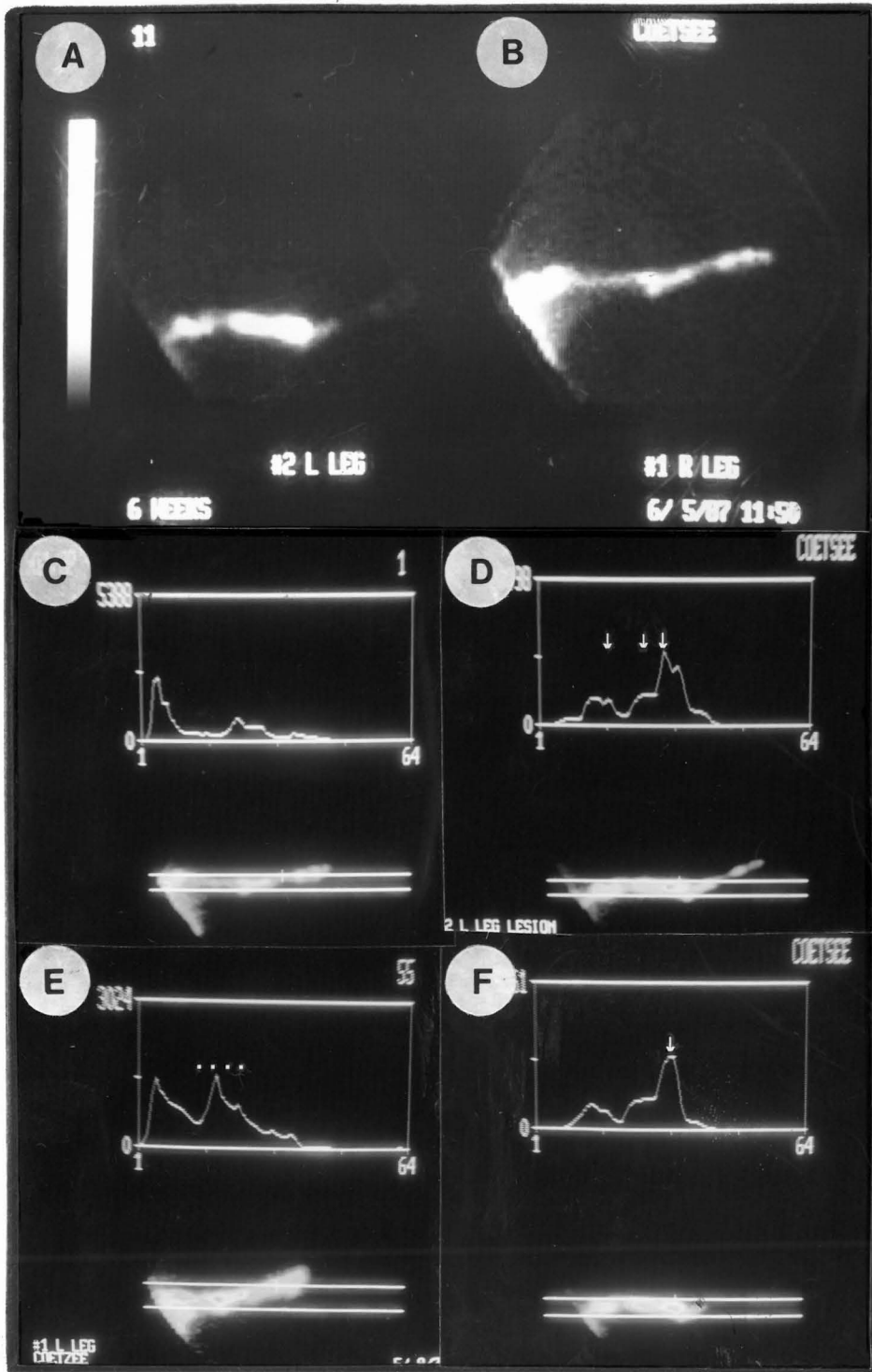


Figuur 20 : Flikkergrambeelde met verspreiding van radioaktiwiteit oor die hele beenlengte. R leg = kontrole met verhoogde beenaktiwiteit oor die gewrigte. L leg = linker tibia met die osteotomie en half Kirschner-fiksator.

Verhoogde areas van radioaktiewe opnames het as pieke op die beeldprofiel verskyn en kon elke keer regoor die osteotomie, asook die transkortikale penne en gewrigte aangetoon word. (Figuur 21). Die pieke het 'n indikasie van die totale radioaktiewe opname in weefsel met osteogeniese potensiaal gegee, as gevolg van die selektiwiteit van die radionuklied in areas van nuwe reaktiewe beenvorming³⁶

Figuur 21: Voorstelling van die profielkurwes soos verkry met die beeld-profiel-fasiliteit van die A2-MDS rekenaar

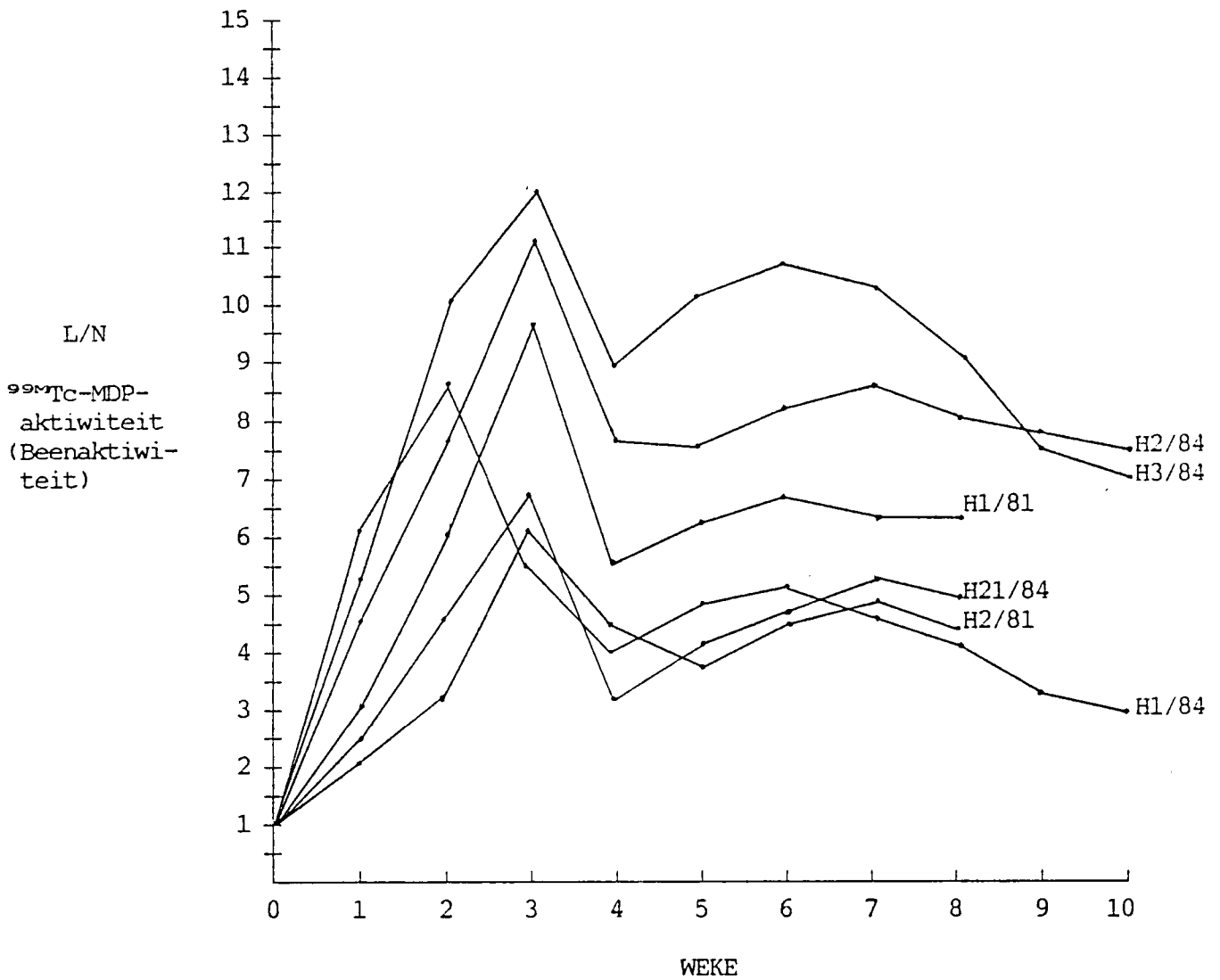
- (A) & (B) Flikkergrambeeld wat met skandering sigbaar is.
L LEG = tibia met osteotomie
R LEG = kontrole.
- (C) Profielkurwe van die normale tibia met pieke slegs oor die hak- en kniegewrigte.
- (D) Profielkurwe met half Kirschner-fiksator. Let op die pieke (pyle) regoor die proksimale en distale transkortikale penne met die osteotomie tussenin. Pieke oor die gewrigte is heel links en heel regs sigbaar.
- (E) Profielkurwe met die gemodifiseerde Mennenplaat. Radioaktiewe opname verhoog oor 'n groter area (kolletjies) met die osteotomie se piek duidelik sigbaar.
- (F) Profielkurwe met die Steinmann-pen alleen. Die piek is regoor die osteotomie (pyl) met die hakgewrig se beenaktiwiteit langsaan.



Beengenesingsprofile was vervolgens grafies vir elke hond, van die data wat met behulp van die profielkurwes verkry was, opgestel ²⁸ ⁶². Met die profiel - evaluasietegniek was die volgende verskille en/of ooreenkomste by die beengenesingsprofile van elke groep honde opgemerk en, was dit moontlik om die genesingsaktiwiteite by die verskillende fiksasietegnieke met mekaar te vergelyk.

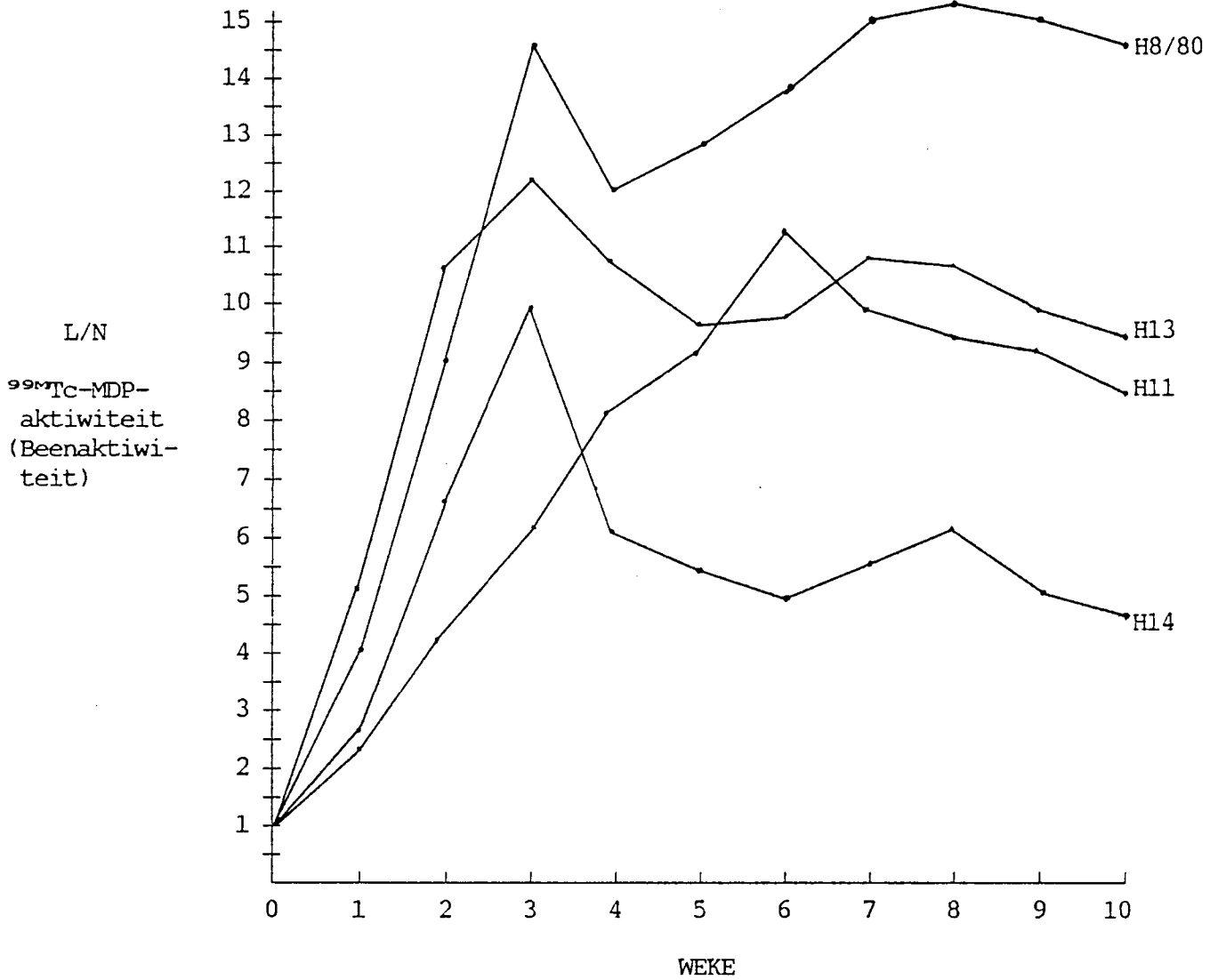
By groep I (GMP met ISP) was die eerste draaipunt na 3 weke opmerklik, maar daar was 'n duidelike tweede verhoging in beenaktiwiteit tussen 5 en 7 weke na operatief wat na die sewende week weer 'n geleidelike daling getoon het. Geval H1/81 het egter nie 'n afname in die verhouding van L/N na die tweede verhoging in beenaktiwiteit gedemonstreer nie. (Figuur 22). Die betrokke hond was net vir 8 weke geskandeer en die genesingspatroon kon verder net klinies, radiologies en histomorfologies geëvalueer word.

By groep II (HKF met ISP) het drie honde se genesingsprofile ook die eerste draaipunt na 3 weke bereik, maar net twee gevalle het 'n tweede verhoging in beenaktiwiteit tussen 6 en 8 weke na-operatief getoon (Figuur 23). In die geval van H11 was die eerste draaipunt eers na 6 weke bereik, waarna die verhouding van L/N geleidelik begin verminder het. By geval H8/80 was die eerste draaipunt ook na 3 weke bereik, maar daarna het die verhouding van L/N weer verhoog, sodat dit na 7 weke hoër was as die aanvanklike 3 weke piek. Die draaipunte en tweede verhoging in beenaktiwiteit word in Tabel 7 opgesom.



Groep 1 : Linker tibia (L) Regter tibia (N) [Gemodifiseerde Mennenplaat en intramedullêre Steinmann-pen]

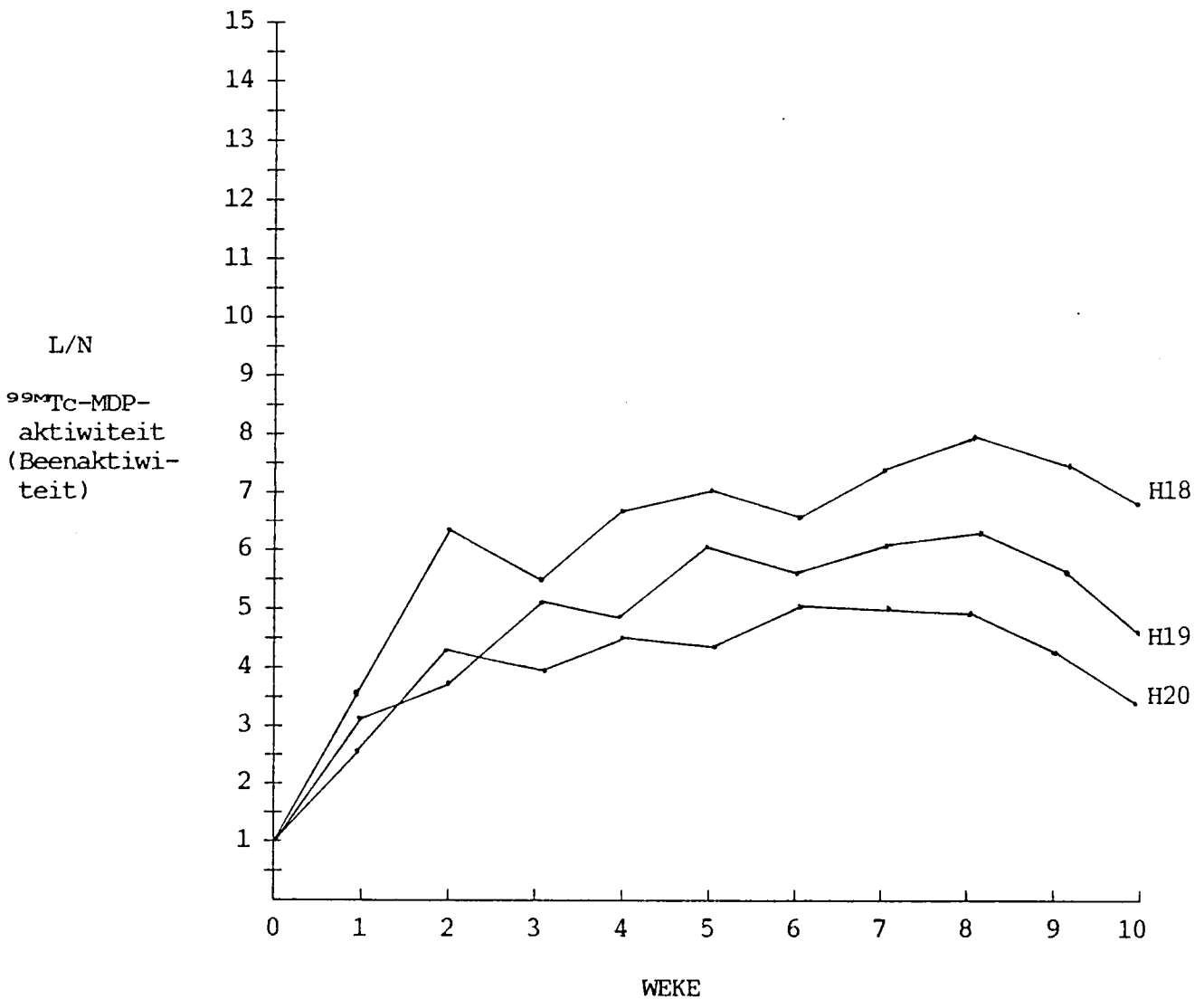
Figuur 22 : Profiele van beenaktiwiteit gedurende die genesingsperiode (groep I). Let op die eerste draaipunt (piek) op 3 weke en die tweede verhoging tussen 5 en 7 weke.



Groep II : Linker tibia (L) Regter tibia (N) [Half Kirschnerfiksator en intramedullêre Steinmann-pen]

Figuur 23 : Profiele van beenaktiwiteit gedurende die genesingsperiode (groep II). Let op hoedat H11 se eerste draaipunt eers op 6 weke is. H8/80 se beenaktiwiteit is na 10 weke nog baie verhoog.

Die beengenesingsprofiele van al groep III se honde (ISP alleen) was oor die algemeen afgeplat en die eerste draaipunte na 2 tot 5 weke bereik sonder die kenmerkende pieke soos by groepe I en II. Die beenaktiwiteit het geleidelik weer na 8 tot 9 weke begin afneem.



Groep III : Linker tibia (L) Regter tibia (N) [Intramedullêre Steinmann-pen] (Kontrole)

Figuur 24 : Profiele van beenaktiwiteit gedurende die genesingsperiode (kontrole groep). Die profiele bly afgeplat sonder die kenmerkende draaipunte. Beenaktiwiteit begin om na 7 tot 8 weke weer geleidelik af te neem.

Tabel 7: PROFIEL-EVALUASIE NA OPEENVOLGENDE 99mTc-MDP FLIKKERGRAFIE

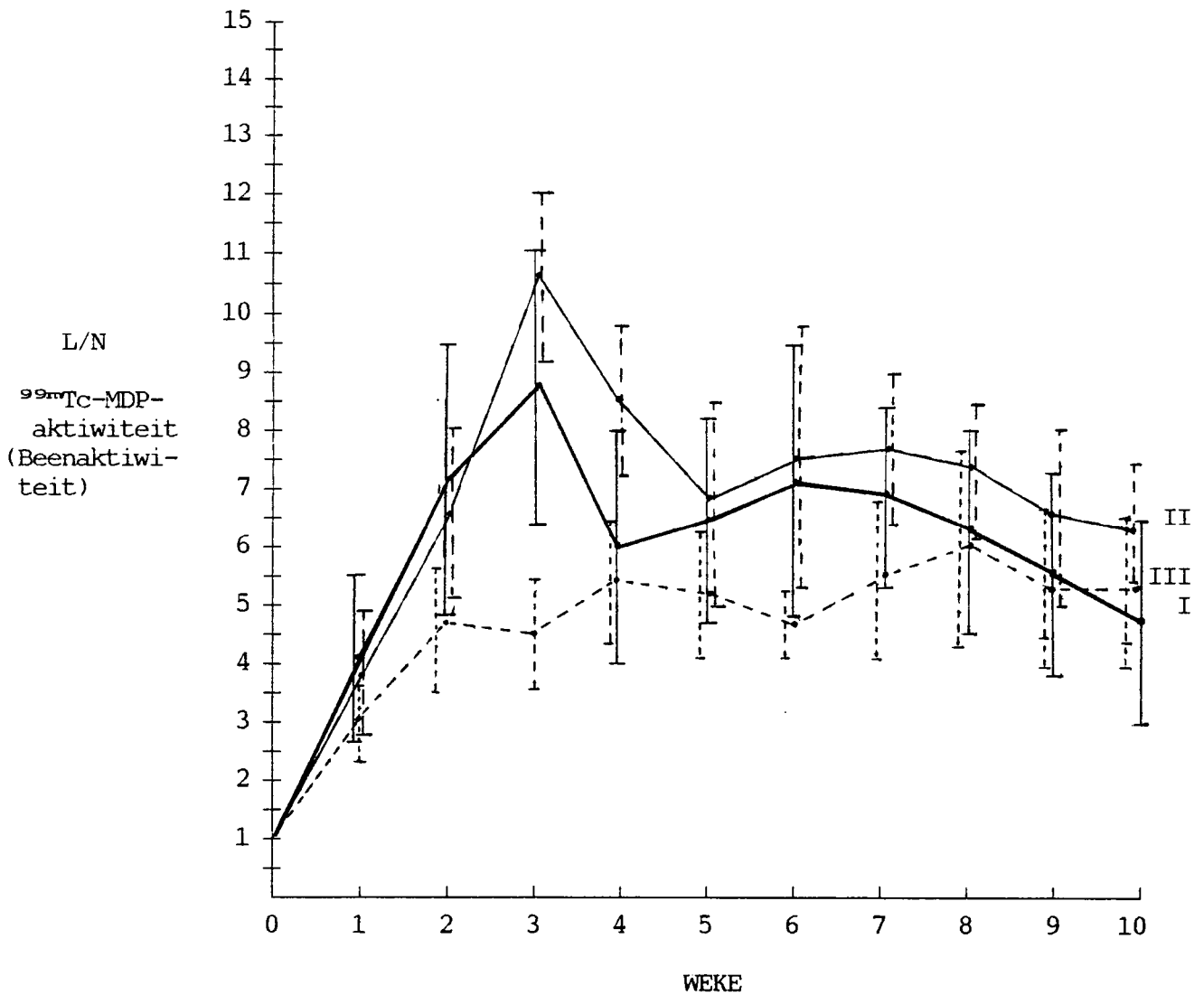
	Fiksasietegniek	Eerste draaipunt (Eerste piek)	Tweede verhoging in beenaktiwiteit (Tweede piek)	Totaal	Komplikasies (Vertraagde genesing)
Groep I	GMP & ISP	3 weke	4 - 7 weke	6 tibiae	1 (16,6%)
Groep II	HKF & ISP	3 weke	6 - 8 weke	4 tibiae	2 (50%)
Groep III	ISP	2 - 5 weke	6 - 8 weke	3 tibiae	3 (100%)

GMP = gemodifiseerde Mennenplaat

HKF = half Kirschner fiksator

ISP = intramedullêre Steinmann-pen

Met die middelpunt van intervale vir groepe I en II soos in Figuur 25 voorgestel, in oënskou geneem, was daar 'n merkbaar hoë radioaktiewe opname gedurende die hele beengenesingsperiode vir groep II gewees.



Middelpunt van intervale : Groepe I, II en III

Figuur 25 : Grafiese voorstelling van die middelpunt van intervale vir groepe I, II en III (kontrole). Let op hoedat die beenaktiwiteit van groep I na 2 weke laer as die van groep II bly. 'n Tweede verhoging in beenaktiwiteit word tussen 5 en 8 weke gereflekteer.

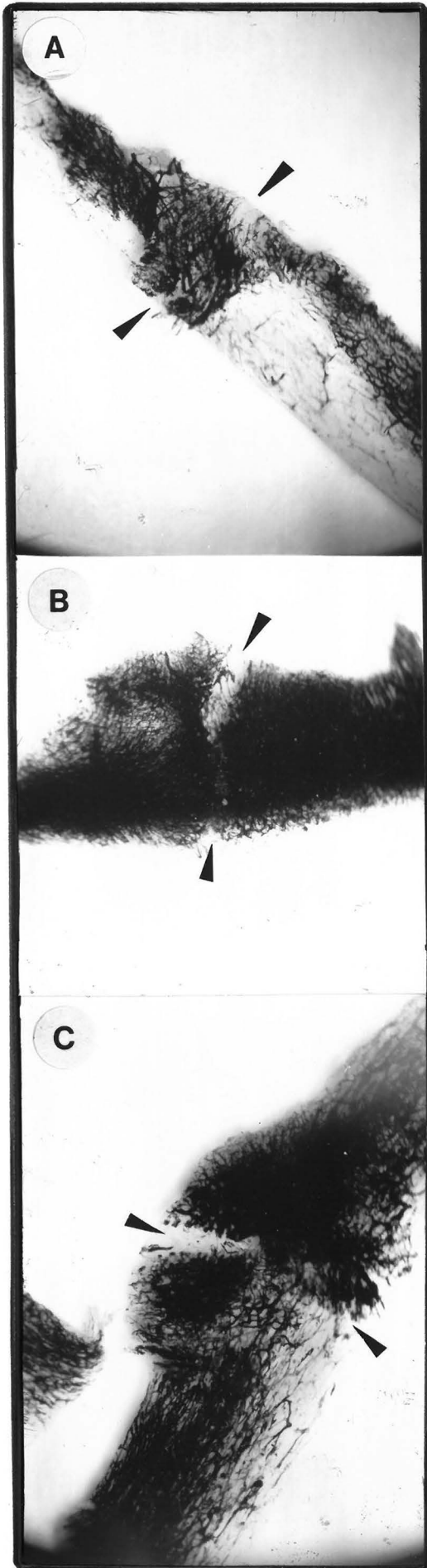
Statisties was die rekenkundige gemiddeld van die middelpunt van intervalle (groep I) met die T-toets ⁶⁵ nie beduidend verskillend met dié van groep II nie ($p < 0,01$), sodat die bloedvoorsiening oor die algemeen nie baie tussen groep I en II verskil het nie.

Daar was ook 'n hoë positiewe korrelasie tussen die beengenesingsaktiwiteit van groep I teenoor groep II ($r = 0,84$), maar slegs 'n matige korrelasie tussen groep I en II teenoor groep III (kontrolegroep) met 'n korrelasiekoëffisiënt $r = 0,48$.

Groep III se honde het oor die algemeen die laagste radioaktiewe tellings met die verhouding van L/N oor die osteotomie area gedemonstreer, sonder die kenmerkende draaipunt na 3 weke.

4.4 Bevindings met die Spalteholztoebereiding: Regeneratiewe haarvate oor die osteotomiegaping en in die periosteale kallus was drie-dimensioneel met interessante ooreenkomste tussen die verskillende fiksasietegnieke sigbaar.

By die GMP met ISP van groep I het die haarvate na 4 weke die osteotomiegaping oorbrug, maar tekens van geskeurde haarvate was in 'n mate aan die buitenste grens van die periosteale kallus demonstreerbaar (Figuur 26A). In die geval van die HKF met ISP van groep II, was 'n duidelike skeuring van haarvate in die buitenste grens van die periosteale kallus merkbaar, maar regeneratiewe haarvate wat die interfragmentêre gaping oorbrug het, het digter voorgekom as by die gemodifiseerde Mennenplaat gefikseerde osteotomie. (Figuur 26B).



Figuur 26:

A Subperiosteaal geplaaste gemodifiseerde Mennenplaat (4 weke). Periosteale en interfragmentêre haarvate is sigbaar met tekens van haarvatruptuur (pyle). Oorbruggende bloedvate is in die middel van die kallus teenwoordig. (Indiese ink in gelatien; Spalteholz metode; ILFORD Pan-F50S x10).

B Half Kirschner-fiksator (4 weke). Goeie regenerasie van haarvate in die periosteale en interfragmentêre kallus. Haarvatruptuur sigbaar aan die periosteale kant van die kallus (pyle). (Indiese ink in gelatien; Spalteholz metode; ILFORD Pan-F50S x10).

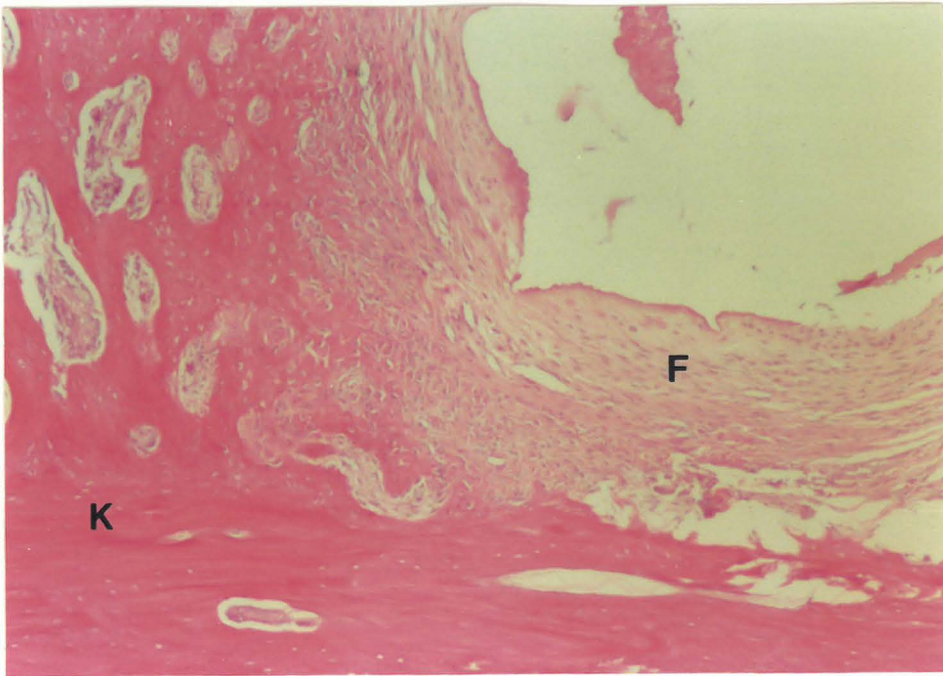
C Intramedullêre Steinmann-pen alleen (4 weke). Proksimale fragment demonstreer beter regenerasie van haarvate in die periosteale kallus. Duidelike lyn van haarvatruptuur (pyle) sigbaar oor die hele wydte van die kallus. (Indiese ink in gelatien; Spalteholz metode; ILFORD Pan-F50S x10).

Met die intramedullêre Steinmann-pen as enigste fiksasie (groep III), was daar 'n groot periosteale kallus met 'n intense vaskulêre reaksie wat veral van die een fragment se kant die kallusweefsel binnegedring het. Regeneratiewe haarvatruptuur was hier in die periosteale kallus, asook in die interfragmentêre gaping sigbaar. (Figuur 26C).

4.5 Histomorfologiese bevindings: Nadat die sagteweefsels en bindweefselskede om die ruggie en vingers van die gemodifiseerde Mennenplate meganies verwyder was, was daar 'n benige periosteale reaksie wat sommige van die vingers totaal bedek het en wat die indruk geskep het dat die Mennenplate in die beenweefsel geïnkorporeer was.

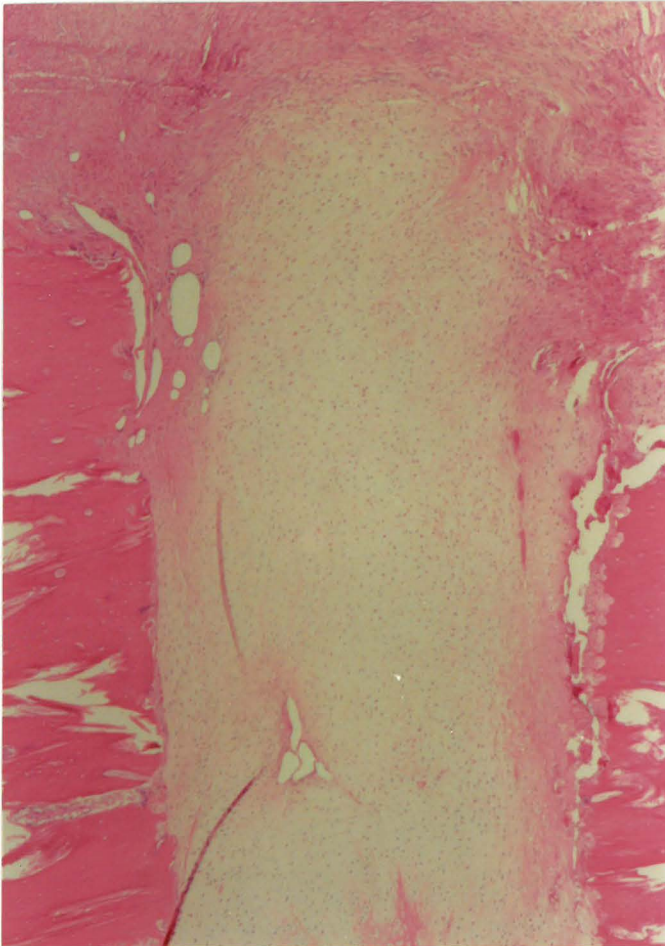
Na vier weke was 4 van die 6 (66 persent) van die gemodifiseerde Mennenplate wat subperiosteaal ingeplaas was, se vingers alreeds met been bedek sodat slegs die ruggies makroskopies sigbaar was.

Met histomorfologiese ondersoekes het daar na 4 weke 'n trabekulêre tipe sponsbeenweefsel tussen en bo-oor die vingers van die gemodifiseerde Mennenplate gevorm. Dit het teenaan die bestaande korteksbeen ontstaan en was met 'n bindweefsel skede wat uit fibroblaste en rondeselle saamgestel was, van die metaalvingers geskei (sien Figuur 27).



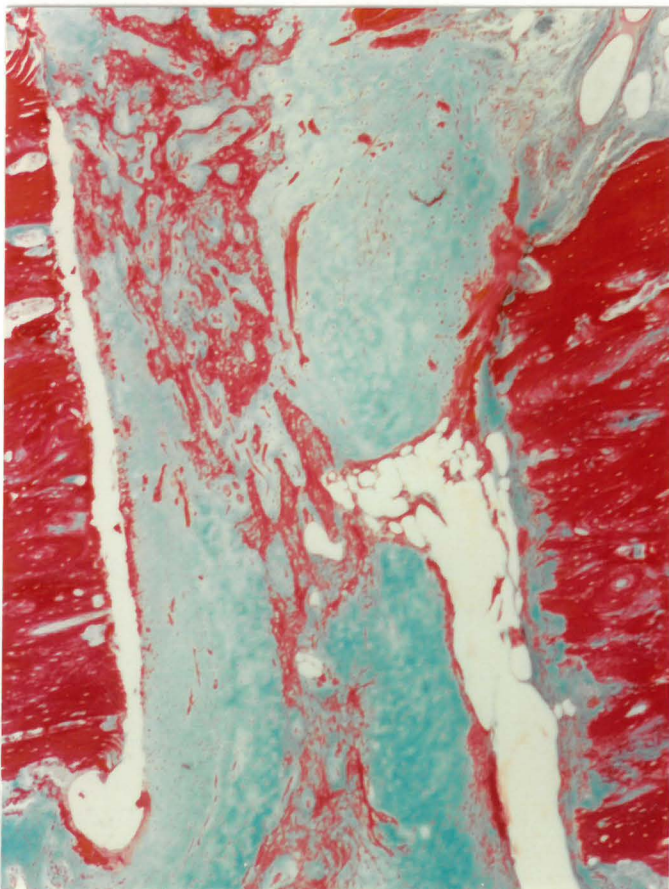
Figuur 27: Histomorfoloogiese ondersoek: Fibreuse weefsel (F) met aangrensende trabekulêre tipe lamellêre been tussen die vingers van die Mennenplaat wat teenaan die korteksbeen (K) vorm. (Hematoksilien - eosienkleuring x20)

Na 4 weke het fibrokraakbeen die interfragmentêre spasie gevul wat met Masson se trichroom kleurmethode, duidelike areas van mineralisasie gedemonstreer het. Osteoklastiese fragmentpunterospsie was ook gedurende hierdie periode mikroskopies sigbaar. (Figuur 28 en 29).



Figuur 28:

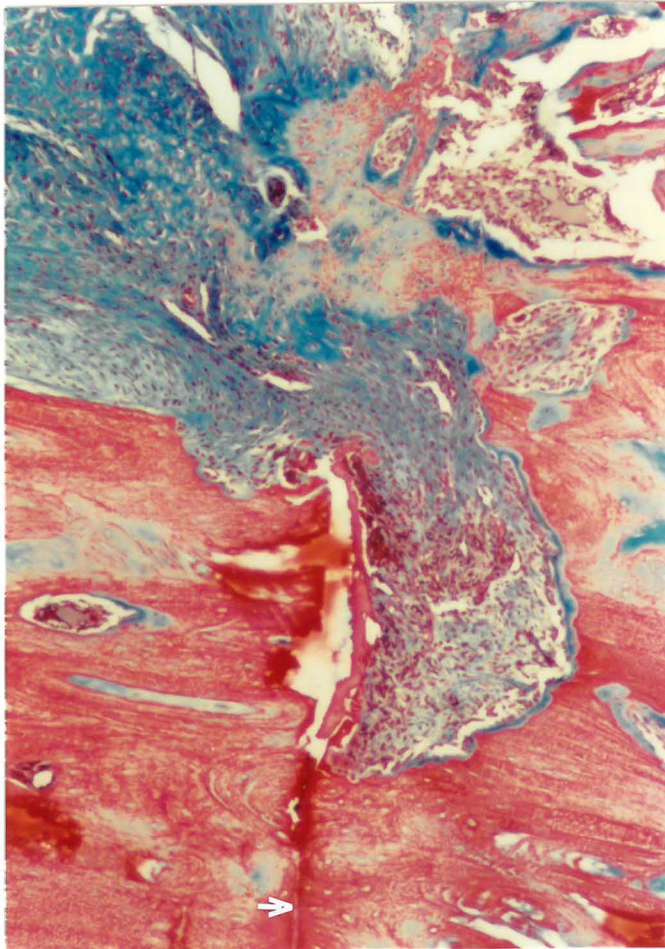
Geval H2/81 (gemodifiseerde Mennenplaat met intramedulêre pen) opvolg 4 weke: Die interfragmentêre weefsel is eenvormige fibrokraakbeen met osteoklastiese resorpsie van die fragmentpunte. (Hematoksilien - eosienkleuring x10)



Figuur 29:

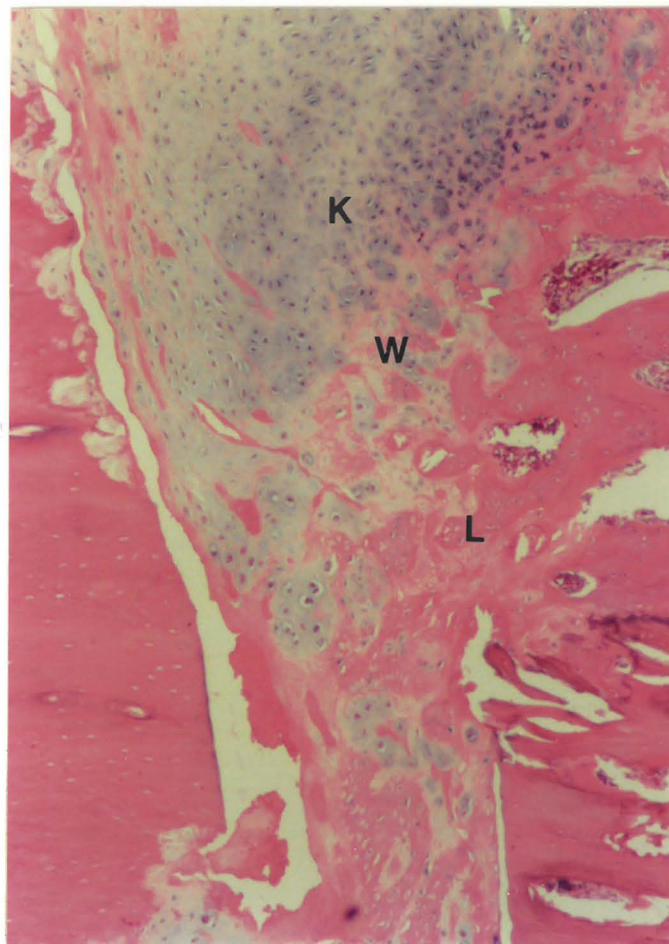
Dieselfde geval as in Figuur 28 met fokale gemineraliseerde areas in die fibrokraakbeen (Masson trichroom kleuring x10)

Waar daar kontak tussen die fragmentpunte met die gemodifiseerde Mennenplaat as fiksasie teenwoordig was, het fibreuse weefsel by die osteoklasties geresorbeerde areas in die fragmentpunte ingegroei sonder dat nuutgevormde osteons oor die areas van kontak sigbaar was. Hier was dus geen tekens van intrakortikale remodelering teenwoordig nie. (Figuur 30).

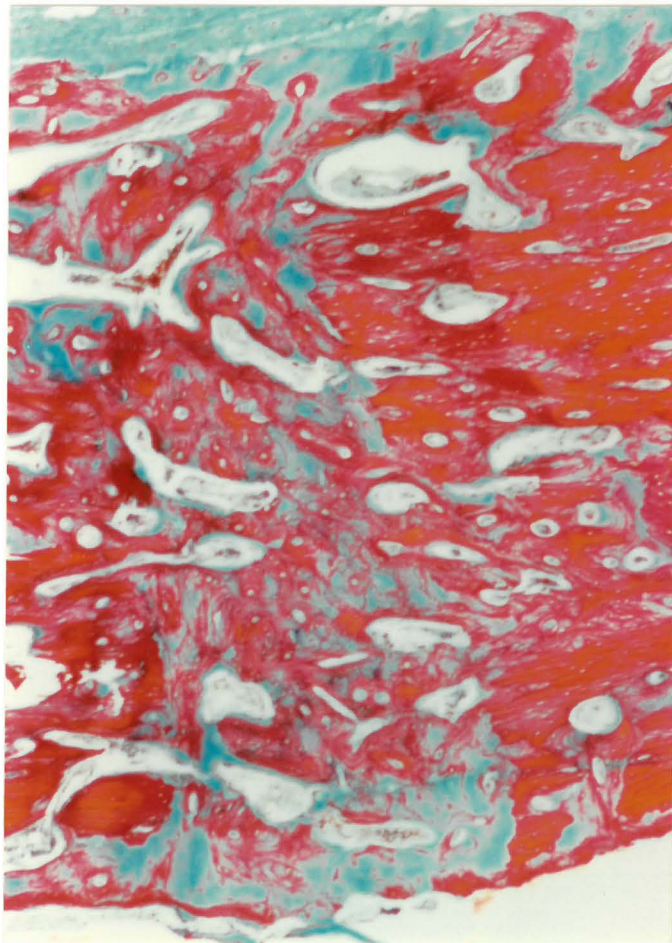


Figuur 30: Geval H2/84 (Gemodifiseerde Mennenplaat met intramedullêre pen) opvolg 4 weke: Kontak tussen fragmentpunte (wit pyltjie) met osteoklastiese fragmentpuntresorpsie. Let op die infiltrasie van fibreuse weefsel en haarvate. (Masson trichroom kleuring x10).

Met die 12 weke ondersoek van die subperiosteaal geplaaste gemodifiseerde Mennenplate (groep I), was mineralisasie van die interfragmentêre kraakbeen en vervanging daarvan deur 'n proses van endochondrale ossifikasie met die vorming van geweefde been, duidelik sigbaar (Figuur 31). Na 16 weke het nuutgevormde osteons die interfragmentêre gaping oorbrug en was parallel met die lengte-as van die been gerangskik, terwyl die proses van interfragmentêre remodelering besig was soos in Figuur 32 waargeneem kan word.

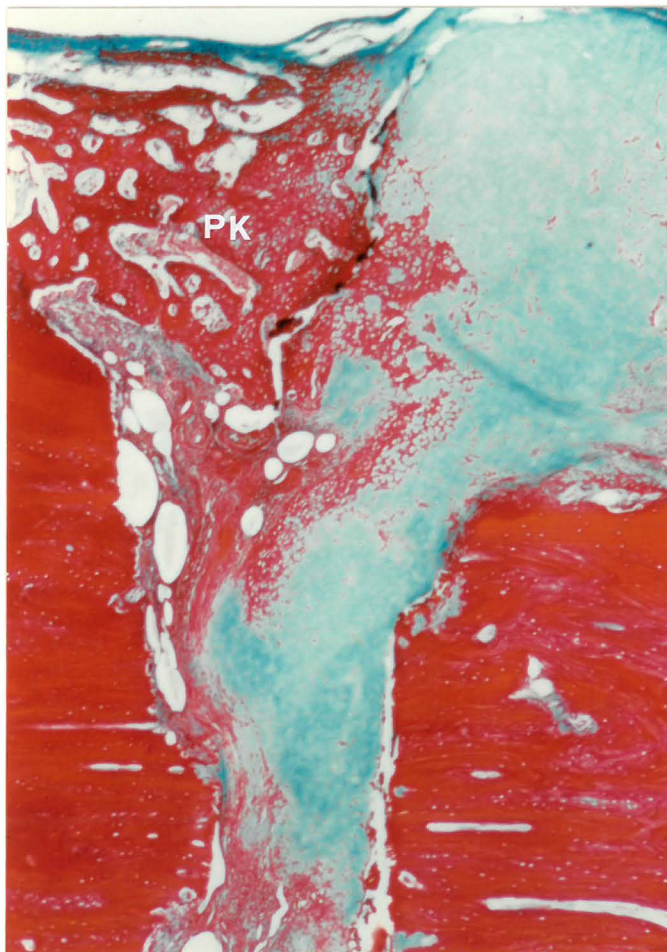


Figuur 31: Geval H2/81 (Gemodifiseerde Mennenplaat met intramedullêre pen) opvolg 12 weke: Interfragmentêre weefsels met multifokale areas van osteogeniese aktiwiteit en endochondrale verbening. Let op hoedat die kraakbeen (K) vervang word met geweefde been (W) en uiteindelik met lamellêre been (L) (Hematoksilien - eosien x50).

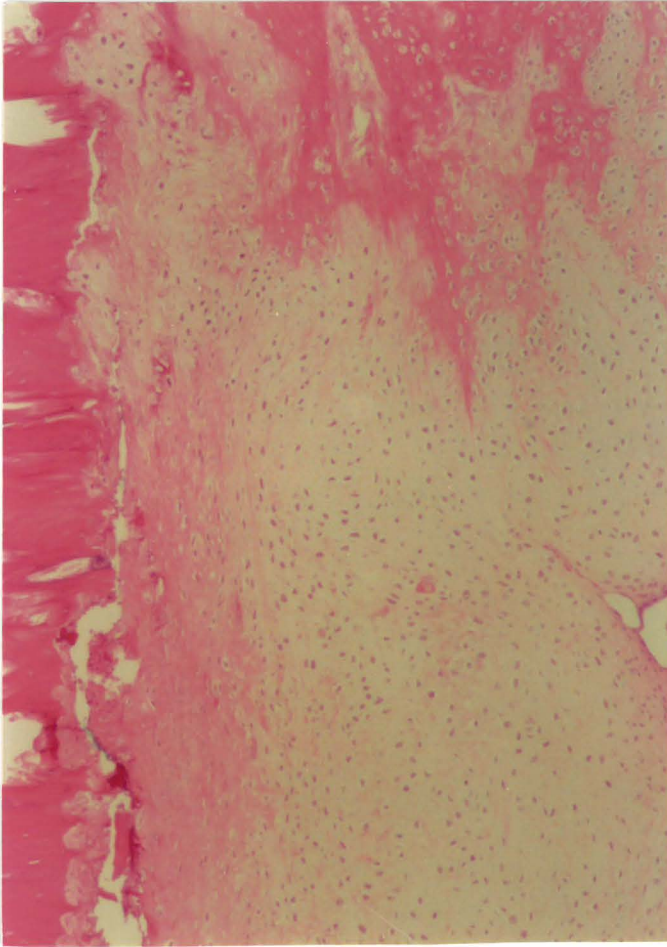


Figuur 32: Geval H3/84 (Gemodifiseerde Mennenplaat met intramedul-lêre pen) opvolg 16 weke: Remodellering van die inter-fragmentêre benige weefsel met nuwe osteons wat paral-lel met die lengte-as van die korteks gerangskik is. (Masson trichroom x10)

Hierteenoor was daar by die gevalle wat met die HKF en ISP gefikseer was na 4 weke baie gemineraliseerde **fibreuse** weefsel in die interfragmentêre gaping met osteoklastiese fragmentpuntresorpsie sigbaar (Figuur 33). In gevalle waar fibreuse en kraakbeenweefsel die interfragmentêre gaping gevul het, was mineralisasie en vervanging van die fibreuse weefsel met geweefde been opmerklik (Figuur 34A en 34B). 'n Trabekulêre tipe sponsbeen wat uit geweefde- en lamellêre been bestaan het, het die osteotomiegaping aan die periosteale kant probeer oorbrug, maar fibreuse weefsel was nog steeds aan weerskante van die fragmentpunte tussen die benige oorbruggingskallus teenwoordig (Figuur 35).

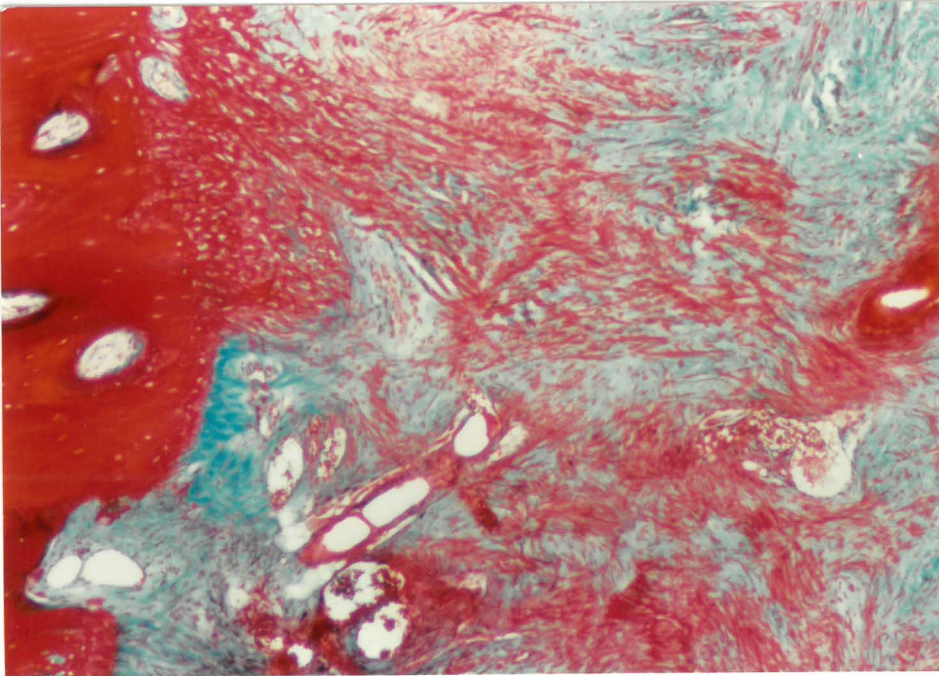


Figuur 33: Histomorfolgiese ondersoek van Geval H14 (Half Kirschner met intramedullêre pen) opvolg 4 weke: Gemineraliseerde fibreuse weefsel met osteoklastiese fragmentpuntresorpsie. Die periosteale kallusweefsel (PK) naaste aan die korteksbeen is meer volwasse as die kraakbeen en fibreuse weefsel in die res van die kallus. (Masson trichroom x10).

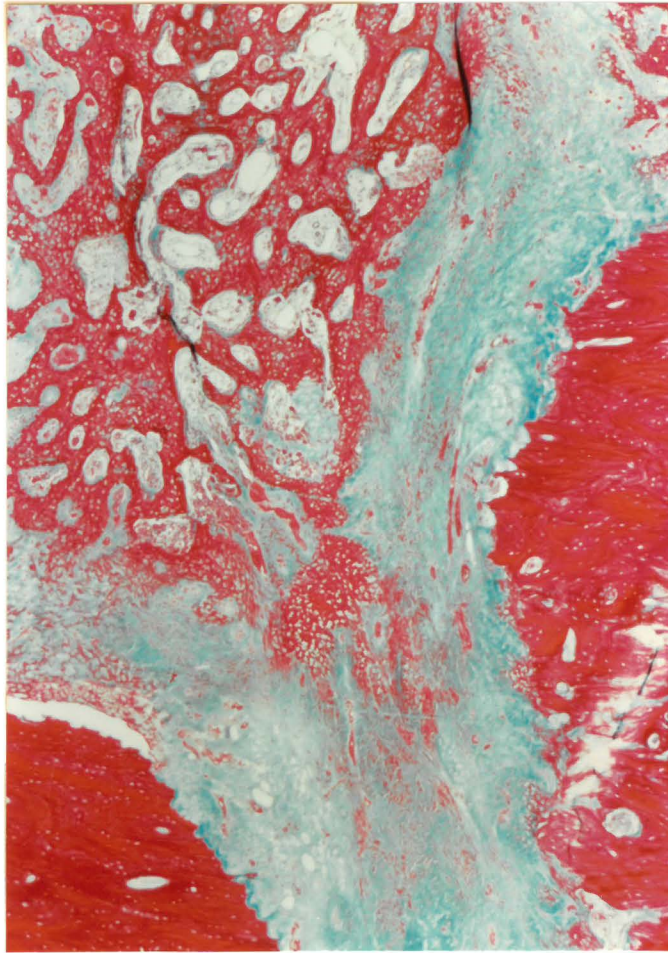


Figuur 34A:

Geval H13 (Half Kirschner met intramedullêre pen) opvolg 4 weke. Verplasing van fibreuse weefsel met geweefde been in die interfragmentêre spasie. Endochondrale verbening begin aan die periosteale kant sigbaar te word. (Hematoksilien - eosien x10)

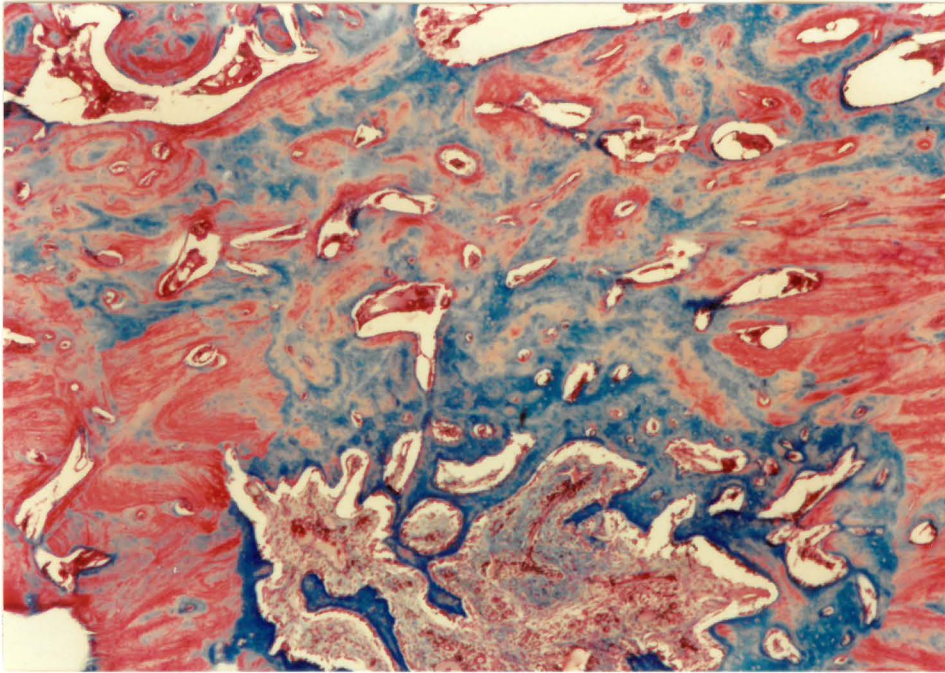


Figuur 34B: Geval H13 (Half Kirschner met intramedullêre pen) opvolg 4 weke: Gemeneraliseerde fibreuse weefsel met regeneratiewe haarvate word met geweefde been in die interfragmentêre spasie vervang. (Masson trichroom x20)

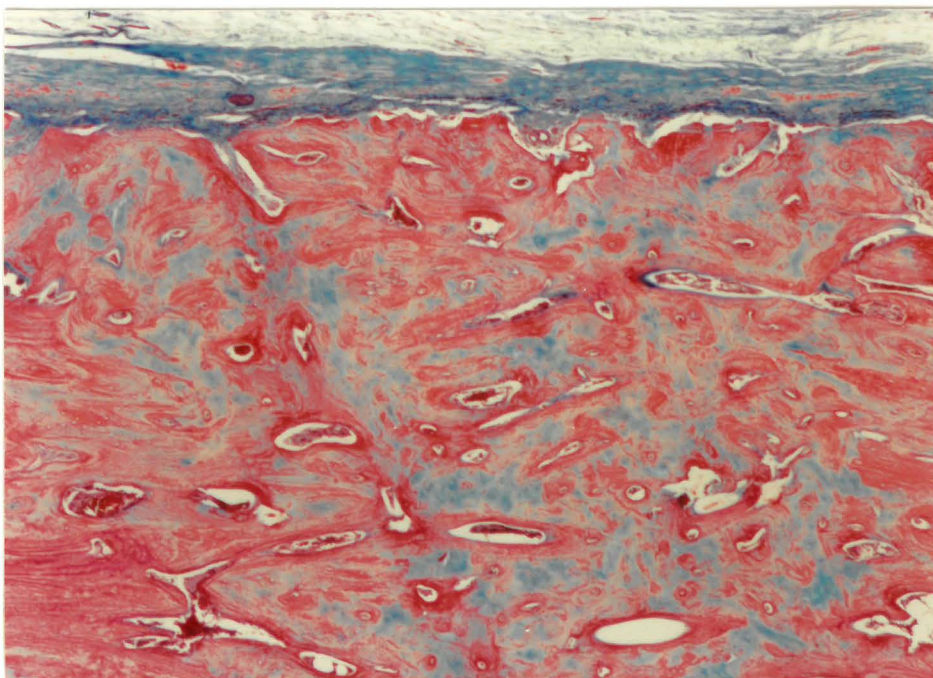


Figuur 35: Geval H11 (Half Kirschner met intramedullêre pen) opvolg 4 weke: Trabekulêre periosteale kallus word nog deur gemineraliseerde fibreuse weefsel van die fragment-punte geskei. Let op hoedat die fibreuse weefsel met geweefde been vervang word in die interfragmentêre spasie. (Masson trichroom x10)

By geval H8/80, waar vertraagde beengenesing radiologies waarneembaar was, was 'n trabekulêre tipe oorbruggende benige periosteale kallus na 16 weke teenwoordig met 'n groot vasculêre reaksie in die interfragmentêre spasie waar endochondrale verbening nog aan die gang was. Vergelyk Figuur 36 met Figuur 37.



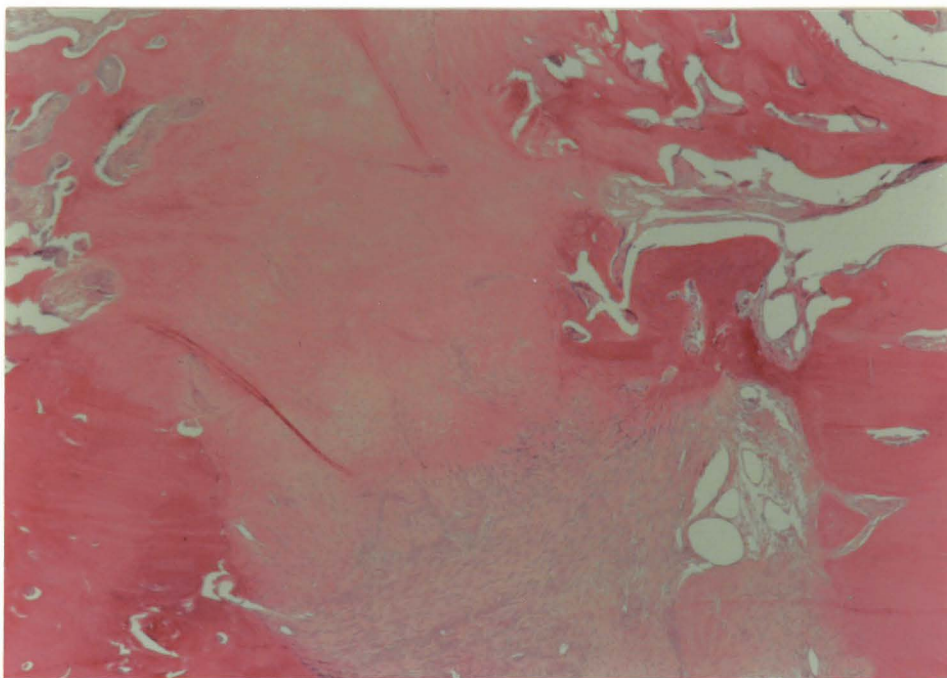
Figuur 36: Geval H8/80 (Half Kirschner met intramedullêre pen) opvolg 16 weke: Endochondrale verbening in die interfragmentêre spasie met vaskulêre infiltrasie by die ossifikasiefront. Die periosteale kallus met nuut gevormde osteons oorbrug die osteotomiegaping. (Masson trichroom x10).



Figuur 37: Geval H13 (Half Kirschner met intramedullêre pen) opvolg 16 weke: Volwasse periosteale en interfragmentêre kallus met osteons besig met remodelering. (Masson trichroom x10)

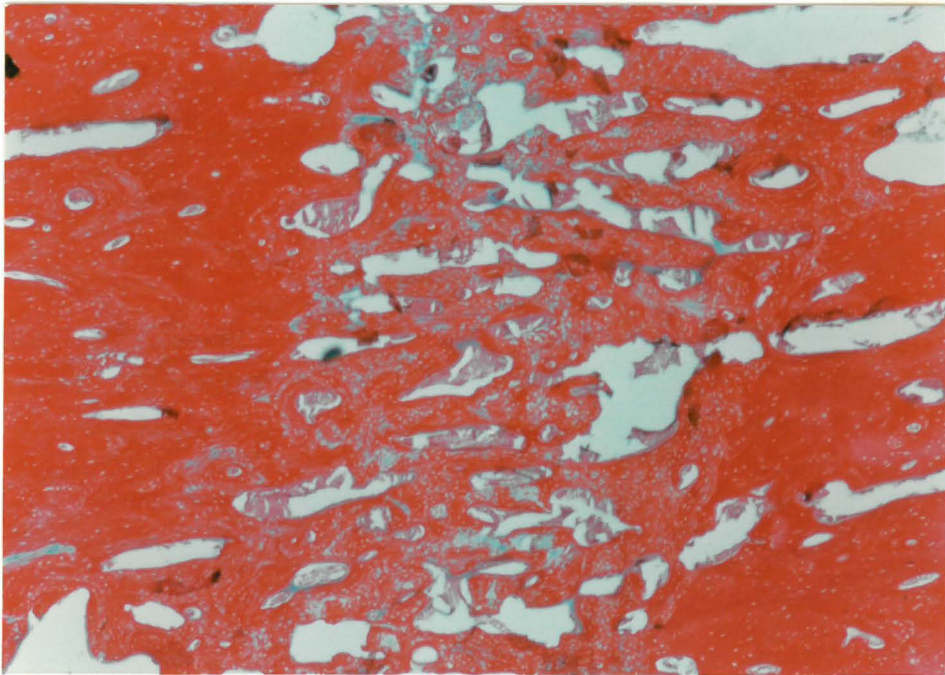
Die interfragmentêre remodelleringsproses het by al die ander tibiae van groep II, met dié van groep I na 16 weke ooreengestem en remodellering van die periosteale kallusweefsel was alreeds duidelik sigbaar (Figuur 37).

Die kontrolegroep met slegs 'n intramedullêre Steinmann-pen het na 4 weke fibreuse weefsel in en om die interfragmentêre gaping sonder areas van mineralisasie getoon (Figuur 38). Fibreuse weefsel was regoor die osteotomiegaping in die periosteale kallus teenwoordig en osteoklastiese resorpsie van die fragmentpunte was in alle gevalle duidelik sigbaar.



Figuur 38: Geval H18 (Intramedullêre pen) opvolg 4 weke: Fibreuse weefsel in die interfragmentêre spasie, asook tussen die trabekulêre tipe periosteale kalluskrae teenaan die bestaande korteksbeen. (Hematoksilien - eosien x10).

Die histologiese beeld van die kontrolegroep na die opvolgperiode van 16 weke vir die linker tibiae, het baie met die linker tibiae van groep I (GMP en ISP) en groep II (HKF en ISP) ooreengestem. (Sien Figuur 39).



Figuur 39: Geval H20 (intramedullêre pen) opvolg 16 weke: Volwasse trabekulêre interfragmentêre kallus met osteons besig met remodellering en herstelling van die kortikale kontinuïteit. (Hematoksilien - eosien x 10).

V.

BESPREKING

Tibiafrakture word voortdurend tydens die proses van beengenesing aan rotasie-, skuif-, buig- en drukkragte blootgestel en oormatige beweging oor die fraktuur of osteotomie lei tot vertraagde genesing of nie-hegting ^{16 26 88}. Die grondliggende prosesse van beengenesing en die bloedvoorsiening wat hiermee gepaard gaan, word as dieselfde by fraktuur- en osteotomiegenesing beskou ^{29 78}. Indien 'n intramedullêre Steinmann-pen as enigste fiksasie gebruik word, kan rotasie wel in 'n mate teengewerk word wanneer oneweredige fraktuuroppervlaktes met mekaar sluit en deur spiersametrekkingskragte en die massa van die dier teenmekaar gehou kan word ^{27 47 69}, maar bykomende fiksasietegnieke word sterk aanbeveel ^{69 88 99}. In die kleiner tot medium grootte honderasse is die deursnit van die tibiale murgholtes egter só klein, dat daar geen ruimte vir bykomende stabilisasietegnieke soos 'n draadlus of Kirschnerdraad wat die fraktuur- of osteotomielyn in kombinasie met 'n intramedullêre Steinmann-pen kan oorkruis, moontlik is nie ⁷⁹. Hier is dit slegs moontlik om 'n dun buigbare pen in te plaas wat die kontoer van die tibiale murgholte kan volg ⁶⁹. Die gebruik van bondelpenning is ook nie in die kleiner rasse moontlik nie ^{32 47 58}.

Mennenplate wat beskikbaar was, se lengte was byna net so lank soos die hele tibiaskag en die modifisering was gedoen om die plaat se vermoë om rotasie- en skuifkragte oor 'n gladde osteotomielyn teen te werk, te evalueer. Aksiale stabilisasie was deur die intramedullêre Steinmann-pen (ISP) tot stand gebring ^{69 79}. Rotasiestabilisasie was verkry deur net twee paar vingers van die gemodifiseerde Mennenplaat

aan weerskante van die osteotomielyn in die korteks in te druk. Die beengenesingspatroon kon radiologies ook makliker waargeneem word, omdat daar nie meer 'n Mennenplaatvinger was wat die osteotomiegaping geheel of gedeeltelik bedek het nie en daar was ook minder metaal by die osteotomie wat moontlik met die proses van osteogenese kon inmeng ⁹¹.

Die half Kirschner-fiksator moes ook in kombinasie met 'n ISP gebruik word, want alhoewel die transkortikale eksterne fiksasie-apparaat wel rotasiekragte doeltreffend kan teenwerk ^{17 75 88 99}, was dit egter nie in staat om skuifkragte en buigkragte oor die osteotomielyn op te hef nie. 'n Styfpassende ISP was as kontrole gebruik, omdat dit die mees algemene vorm van skeletale fiksasie in kleindier-ortopedie is en eenvoudig is om in te plaas. Dit kan volgens Pettit ⁶⁹ gereken word as die standaard waarteen ander metodes van fraktuurfiksasie vergelyk kan word.

Daar was in hierdie kliniese proef van geen eksterne spalke by enige van die fiksasietegnieke gebruik gemaak nie, omdat elke fiksasie-apparaat aan maksimale kragte wat op gewigdraende tibiae ingewerk het, blootgestel moes word.

Dit was in hierdie kliniese proef opvallend en bemoedigend dat 5 uit die 6 honde (84% gevalle) waarvan die dwars osteotomieë in die linker tibiae met 'n gemodifiseerde Mennenplaat in kombinasie met 'n ISP gefikseer was, 3 weke vroeër as dié met die half Kirschner-fiksator in kombinasie met 'n ISP as fiksasie, weer volle funksionele gebruik van die agterbene herwin het. Dit het getoon dat die gemodifiseerde

Mennenplaat in kombinasie met 'n ISP, vroeë dra van gewig op die been, voordat die stadium van kliniese hegting bereik was, moontlik gemaak het en terselfdertyd die proses van beengenesing toegelaat het om voort te gaan ^{7 30 61 81 104}. Anatomiese reduksie en belyning van die fragmentpunte was deur die hele genesingsperiode onder fisiologiese omstandighede in stand gehou en die fiksasie-apparaat was goed deur die proefdiere verdra ⁷¹.

Die honde wat met die half Kirschner-fiksator gefikseer was, het vir die eerste 6 weke na-operatief pynsimptome ondervind en mankheid getoon as gevolg van die transkortikale penne wat met die spierbewegings ingemeng het, terwyl pensypeling met sagteweefselinfeksie duidelik klinies opgeval het ^{75 99}. Pensypeling het egter nie tot beeninfeksie gelei nie en het moontlik ontstaan omdat die honde se aktiwiteite tydens die genesingsperiode onbeperk was ¹⁹. By een geval was die transkortikale penne te naby aan die osteotomielyn ingeplaas en daarom het die penne losgeraak ^{14 19}. Boonop was die verbindingsbalke en klampe aan die buitekant van die vel ook esteties onaanvaarbaar en het die gevalle gereeld nasorg nodig gehad wat nie by die ander fiksasietegnieke nodig was nie. Die feit dat geen beweging met manipulasie oor die osteotomieë by die linker en regter tibiae makroskopies merkbaar was nie, het getoon dat die half Kirschner-fiksator 'n stabiele fiksasietegniek teen rotasiebewegings was ^{17 75 99}.

Die regter tibiae het ook na 4 weke klinies beter met die gemodifiseerde Mennenplate as die groep wat met die half Kirschner-fiksators gefikseer was, gevorder. Dit het wéér getoon dat doeltreffende stabi-

lisasie oor die gladde osteotomielyn met hierdie nuwe, nie-rigiede fiksasietegniek sonder die gebruik van bykomstige eksterne spalke, met vrye beweging van al die gewrigte moontlik was ⁷¹.

Die graad van beweging na manipulasie en palpasie by die kontrolegroep wat slegs met 'n intramedullêre Steinmann-pen gefikseer was, het weer getoon dat rotasiekragte geensins deur die pen alleen teengewerk kon word nie ^{69 79 88 99}. Die pen het die osteotomieë egter goed aksiaal gestabiliseer sodat gewig op die bene gedra kon word voordat die bene genees het ^{27 68 69 88}, maar die honde het na 12 weke nog nie volle funksionele gebruik van die linker agterbene herwin nie. Die groot fibreuse kallus wat in elke geval palpeerbaar was asook die beweging met manipulasie, het enersyds aan die lig gebring dat daar oormatige beweging oor die osteotomieë teenwoordig was ¹⁶ en andersyds het die pynreaksie op 'n vertraagde vorm van beengenesing gedui ^{12 26 41}.

Met radiologiese ondersoeke van die beengenesingspatroon was resorpsie van die osteotomielyne binne die eerste 3 weke 'n aanduiding dat daar by al die tibiae beweging oor die osteotomieë plaasgevind het ^{1 16 64 66}. Periosteale kallusweefsel wat weg van die fragmentpunte af ontstaan het, het weer op gebrekkige bloedvoorsiening na die fragmentpunt(e), stroping van die periosteum en onvoldoende immobilisasie gedui ^{1 2}. Die skerp begrensing van die osteotomielyn wat by geval H1/81 tot op 4 weke bly voortbestaan het, het moontlike gebrekkige bloedvoorsiening by die fragmentpunte aangedui en hier het later ook 'n vertraagde tipe beengenesing ontwikkel ^{1 63}.

Die osteotomiegapings wat op röntgenfoto's sigbaar was, het 4 weke later wyer vertoon omdat osteoklaste die fragmentpunte geresorbeer het wanneer gewig op die bene gedra was ^{66 68}. Hierdie meganisme van fragmentpuntresorpsie het veroorsaak dat die osteogeniese selle in die interfragmentêre gaping tydens fisiologiese beweging aan minder spanning blootgestel en sodoende minder vervorm was ⁶⁸. Hierbenewens het spanning oor die osteotomieë as gevolg van die dra van gewig weer meer kallusproduksie tot gevolg gehad ^{29 30 34}. Dinamiese bewegings was egter min oor die osteotomiegapings, sodat sekondêre beengenesing met periosteale kallusvorming nog steeds kon plaasvind ⁶⁰.

By die subperiosteaal geplaaste gemodifiseerde Mennenplate het die groot hoeveelheid periosteale kallus wat gevorm het, moontlik ontstaan as gevolg van irritasie van die periosteum se kambiumlaag wat al die osteogeniese mesemkiemselle bevat het ^{11 22 23 33 37 38 69 74}. Die gemodifiseerde Mennenplaat het voorkom dat die fibreuse laag van die periosteum weer in kontak met die onderliggende korteks kon kom ⁵⁶. Dit het ook nog in 'n sekere mate beweging oor die osteotomiegaping toegelaat wat periosteale kallusproduksie gestimuleer het ^{16 29 91}. Subperiosteale disseksie was verkose omdat dit die inpasing en inpersing van die skerp vingers van die gemodifiseerde Mennenplate vergemaklik het. Boonop het dit in 'n vorige studie beter beengenesing tot gevolg gehad ¹⁰³. Subperiosteale disseksie word ook aanbeveel omdat die periosteum nie van die omringende sagte-weefsels geskei moet word nie ³³. Daar is blykbaar 'n komplekse interaksie tussen die periosteum en die spiere wat periosteale isgenie voorkom ^{76 77 78 97}.

Periosteale kallusweefsel mineraliseer ook beter na subperiosteale as met ekstraperiosteale disseksie ¹⁰³, maar stroping daarvan het weer meer kallusvorming tot gevolg ⁹¹.

Resultate uit hierdie kliniese proef het van die van ander navorsers op die gebied van beengenesing verskil, in dié sin dat daar radiologies 'n beter genesingspatroon met die ekstraperiosteaal geplaaste gemodifiseerde Mennenplate sigbaar was. Die oormatige periosteale kallusweefsel tussen en bo-oor die vingers was afwesig by hierdie gevalle en klein volwasse periosteale kalluskrae het binne 6 weke die osteotomiegapings oorbrug. Dit het op minder periosteale irritasie en beweging oor die osteotomieë gedui ²³.

By al die subperiosteaal geplaaste gemodifiseerde Mennenplate was die fibrokraakbeenagtige kallusweefsel wat regoor die osteotomiegaping gevorm het, as 'n radiodeursigtige sone wat net voor kliniese hegting begin verdig het, sigbaar ^{9 16 29}. Slegs weefsels wat 30 tot 50 persent gemineraliseer was en met voldoende digtheid, was radiologies onderskeibaar ^{9 16}. Kalsifikasie van fibreuse weefsel en kraakbeen het slegs ontwikkel nadat die weefselspanning onder 'n sekere kritiese vlak gedaal het ⁶⁸. Fokale areas van kalsifikasie kon in die buitenste grense van die kraakbeenkallus as radiodigte vlekke waargeneem word soos wat die proses van endochondrale verbening gevorder het ^{7 23 38 84}. Hierteenoor was die endosteale kallus nie radiologies sigbaar nie, omdat dit deur die periosteale kallus oorskadu was.

Daar was baie faktore wat 'n rol in beengenesing gespeel het en 'n menigte van afwykings het gevolglik voorgekom^{38 52}. Sodra voldoende

stabiliteit deur die onvolwasse kallus tot stand gebring was, kon volwasse benige kallus in die plek daarvan gevorm word ^{11 16 22}. Met goeie bloedvoorsiening en stabiliteit kon benige oorbruggingskallus direk vanaf die osteogeniese mesenkiemselle gevorm word, maar met goeie bloedvoorsiening en **beweging** oor die osteotomiegaping het daar fibreuse weefsel gevorm wat gekalsifiseer en nekroties geword het ^{11 16 38}. Die gemeneraliseerde nekrotiese weefsel was deur makrofage geresorbeer en benige kallus was deur die osteoblaste in die plek daarvan neergelê ³⁸. Omdat hier egter **gebreklike bloedvoorsiening** en **minimale beweging** by die fragmentpunte teenwoordig was, het die osteogeniese mesenkiemselle fibreuse weefsel en kraakbeen gevorm ⁸⁴. Hierdie fibrokraakbeen was gemeneraliseer en deur 'n stadige proses van endochondrale verbening vervang ^{16 23 38 52}. Mineralisasie van hierdie interfragmentêre fibrokraakbeen ontwikkel volgens Schenk ⁸² eers wanneer daar geen mikrobeweging of weefselvervorming in die osteotomiegaping teenwoordig is nie.

Twee faktore wat noodsaaklik was vir die vorming van 'n benige oorbruggingskallus, was **goeie bloedvoorsiening** by die fragmentpunte en **stabiliteit** oor die osteotomiegaping ^{29 96 106}. Die feit dat die radiodeursigtige sones om die vingers van die subperiosteaal geplaaste gemodifiseerde Mennenplate eers na 9 tot 10 weke begin verdwyn het, het getoon dat daar nog beweging oor die osteotomielyne moontlik was ^{2 64 66}. Die omvangryke volwasse periosteale kallus wat naby die fragmentpunte gesentreer was, het aangedui dat hier wel voldoende bloedvoorsiening beskikbaar was ¹², maar dat onstabiliteit groter was as die vermoë van die kallus om vroeër in voldoende stabilisasie te kon voorsien en daarom het hierdie gevalle langer geneem om klinie-

se hegting te bereik ^{8 12 26 41 68 81}. Volgens Brinker et al ²¹, ontwikkel kliniese hegting in honde ouer as een jaar met intramedullêre penfiksasie van langbeenfrakture na 7 tot 12 weke, terwyl dit met rigiede plaatfiksasie eers na 5 tot 12 maande bereik word. Hierbenevens word daar gewoonlik 'n **stadiger tempo** van beengenesing radiologies met distale dwars tibiale diafisefrakture waargeneem ^{63 83}, sodat die langer genesingsperiode wat opvallend met die subperiosteale geplaaste gemodifiseerde Mennenplate sigbaar was, nog binne hierdie voorgestelde tydperk vir kliniese hegting geval het en derhalwe heeltemal aanvaarbaar was. Osteotomieë was as geheg beskou wanneer die digtheid van die osteotomie area met die omliggende been ooreengestem het en 'n periosteale trabekulêre patroon oor die osteotomiegaping sigbaar was ^{7 49 63}.

In vergelyking met die gemodifiseerde Mennenplate, het vyftig persent van die gevalle waar die linker tibiae met die half Kirschner-fiksator gefikseer was, radiologies klein volwasse periosteale kalluskrae wat die osteotomiegaping na 7 weke oorbrug het, aangetoon ^{16 23 63}. Die soliede periosteale reaksies wat om die proksimale transkortikale penne sigbaar was, het ontstaan as gevolg van periosteale irritasie deur die teenwoordigheid van die pen. By die tibiae van H11 en H8/80 het die radiodeursigtige sones om die transkortikale penne, beweging met been irritasie en osteoliese om die penne aangedui ^{2 64}. Dit het tot biologiese loslating van die implantaat gelei ⁶⁸, met gevolglik oormatige beweging by die fragmentpunte en geweldige osteoklastiese resorpsie van die nekrotiese korteksbeen ^{22 64 66}. Dit was die rede waarom daar so 'n wye osteotomiegaping na 5 tot 7 weke sigbaar was ⁶⁶. In die afwesigheid van stabiele fiksasie het

osteoklastiese beenresorpsie voortgeduur totdat kalsifikasie van die interfragmentêre kallusweefsel op 'n latere stadium (na 10 tot 11 weke) weer voldoende stabiliteit te weeg kon bring ⁶⁶. Die volwasse periosteale kallus met oneweredige breë borselagtige buitelyne wat veral om die transkortikale penne en naby die fragmentpunte gesentreer was, het op goeie bloedvoorsiening met kroniese beenirritasie in hierdie gebied gedui ^{1 2}. Kliniese hegting was wel na 10 weke radiologies sigbaar, maar die osteotomiegaping by hierdie twee gevalle het baie soos 'n pseudoartrose vertoon met die breë periosteale kalluskrae wat uiteindelik die osteotomiegaping oorbrug het ^{12 49 63 89}. Dit was nie altyd moontlik om 'n vertraagde beengenesing aan die einde van die biologiese stabiliseringsfase, radiologies te identifiseer nie, sodat 'n serie van opeenvolgende röntgenfoto's dikwels nodig was om die toestand van 'n nie-hegting te onderskei ^{12 26}. Sumner-Smith en Cawley, aangehaal deur Morgan ⁶³, waarsku ook dat die verlies van radiografiese mineralisasie van die kallus nie noodwendig 'n pseudoartrose aandui nie. Die osteotomie was ferm, al was die interfragmentêre gaping met 'n radiodeursigtige fibrokraakbeen oorbrug ⁶³.

Wanneer die genesingspatroon tussen die linker- en regter tibiae met die gemodifiseerde Mennenplaat wat subperiosteaal ingeplaas was en die tibiae met die half Kirschner-fiksator gefikseer, radiologies met mekaar vergelyk was, het dit voorgekom of die aanvanklike bloedvoorsiening by die osteotomieë in 'n mate deur die teenwoordigheid van die gemodifiseerde Mennenplate benadeel was. Die volwasse kalluskrae by die half Kirschner-fiksator was altyd naby aan die fragmentpunte, terwyl dit by die gemodifiseerde Mennenplate meer tussen die vingers

gesentreer was en eers na 4 weke teenaan die fragmentpunte gevorm het¹. Die radiodeursigtige sones van fibrokraakbeen regoor die osteotomieë het ook getoon dat daar nog 'n mate van beweging by albei die fiksasietegnieke na 4 weke teenwoordig was^{1 41}.

Met histomorfolgiese evaluering was daar meer gemineraliseerde **fibreuse weefsel** by die half Kirschner-fiksator gevalle van groep II, terwyl die gemodifiseerde Mennenplaat gevalle weer meer **fibrokraakbeen** in die interfragmentêre spasie gehad het. Dit het by albei fiksasietegnieke op beweging by die osteotomielyn gedui, maar met beter vaskularisasie in die geval van die half Kirschner-fiksator^{16 22 38 84}. Ruptuur van sommige van die regeneratiewe haarvate oor die periosteale kalluskrae wat met die Spalteholz tegniek by albei die fiksasietegnieke sigbaar was, het beweging oor die osteotomiegaping na 4 weke herbevestig. Die teenwoordigheid van endochondrale verbening in die interfragmentêre spasie het aangedui dat daar wel 'n mate van onstabiliteit met gebrekkige bloedvoorsiening gedurende die aanvanklike fases van die beengenesingsproses teenwoordig was^{16 22 29 38 39 84 86}. Die aktiewe remodeleringsproses wat aan die einde van die ondersoekperiode sigbaar was, het weer getoon dat iso-elastiese beweging met normale remodelering wel onder die gemodifiseerde Mennenplaat moontlik was⁶¹.

Met röntgenfoto's kon die normale beengenesingspatroon met kallusvorming bestudeer word, maar dit was onmoontlik om die genesingsproses sistematies daarmee te kwantifiseer²⁸. Die genesingsproses was wel besig om plaas te vind soos afgelei kon word uit die teenwoordigheid van sagteweefselswelling en nuutgevormde gemineraliseerde perios-

teale kallus ^{36 62}. Hierteenoor het die radio-isotoop flikkergramme inligting verskaf wat hoofsaaklik op fisiologiese beginsels berus het ⁹ en kon die beengenesingsaktiwiteit derhalwe met die profiel-evaluasietegniek aangetoon word ^{28 36 62}. Die graad van beenvaskularisasie en die osteoblastaktiwiteit, asook die opname van ^{99m}Tc-MDP in areas van reaktiewe nuwe beenvorming, is direk aan mekaar verwant ^{9 62 80}. In hierdie studie was daar 'n deurlopende hoë radioaktiewe opname met hoë beenaktiwiteit oor die genesende osteotomieë gedurende die hele ondersoekperiode merkbaar ^{28 35 36 42}.

Die beengenesingsprofiele wat grafies met data van opeenvolgende ^{99m}Tc-MDP flikkergramme vir elke hond opgestel was, het inligting verskaf wat nie altyd moontlik was om met radiologiese evaluering vas te stel nie. 'n Trifase genesingsprofiel wat uit 'n stygende been wat tussen 2 en 3 weke 'n draaipunt bereik en dan geleidelik oor 'n tydperk van weke of maande verlaag soos wat die remodelleringsproses volgens Mennen et al ⁶² voortgaan, het hier egter sekere afwykings getoon. By die honde van groep I wat met die gemodifiseerde Mennen-plaat en ISP gefikseer was, het die beengenesingsprofiele almal binne 3 weke die eerste draaipunt bereik soos verwag was. Die stygende been van die grafiek weerspieël die resoluiefase of sagte ongemineralliseerde kraakbeenagtige kallusfase tydens die biologiese stabilisasieproses, wat nie met röntgenfoto's geëvalueer kon word nie ^{58 62 63}. Hierdie verhoogde radioaktiewe opname was 'n refleksie van beide die bloedvoorsiening aan die been, asook die hoeveelheid onvolwasse osteoïed kollageen in die sagte kallus wat vir radionuklieuitruiling beskikbaar was ⁴² Hoe hoër hierdie pieke was, hoe hoër was die bloedvoorsiening aan hierdie gebied en hoe meer materiaal was

gevolglik beskikbaar vir die genesingsproses ⁶². Die aanvangstyd van die konsolidasiefase het net na die eerste draaipunt radiologies sigbaar begin word. Dit was met 'n verhoging in vaskularisasie geassosieer, omdat die medullêre en periosteale bloedvoorsiening nog besig was om te herstel ^{7 23}. Hierdie verhoging in die been se bloedvloeiempo kon toegeskryf word aan 'n kombinasie van verandering in vloeispoed en vaskulêre volume ⁵⁸

In vergelyking met groep I het groep II se honde met die half Kirschner-fiksator en ISP ook die eerste draaipunt binne 3 weke bereik, maar oor die algemeen hoër pieke getoon, wat beteken het dat daar 'n beter regenerasie van haarvate in die medullêre en uitwendige periosteale bloedvoorsiening by die osteotomie area tot stand gekom het ^{77 78 106}. In die geval van H11 (groep II) het die eerste draaipunt eers na 6 weke verskyn, wat aangedui het dat daar onstabiliiteit oor die osteotomie was en dat die sagte fibrokraakbeenkallus gevolglik nie in so 'n mate stabilisasie kon voorsien dat die daaropvolgende konsolisasiefase van die beengenesingsproses vroeër kon begin nie. Dit het ook met die radiologiese genesingspatroon ooreengestem.

Die dalende been van die genesingsprofiel het die verloop van die konsolidasiefase of genesingsaktiwiteit in die osteoblastiese stadium aangetoon waartydens volwasse benige kallus radiologies sigbaar geword het ⁶². Gedurende die konsolidasiefase behoort die verhouding van L/N geleidelik te daal ^{28 62}, aangesien die graad van vaskularisasie in been afneem soos die kallus volwassenheid bereik en met radiodigter geweefde en lamellêre been vervang word ^{106 107}. Bevin-

ding van Greiff ³⁶ het getoon dat die intensiteit van die kalsifikasieproses afneem met volwassewording van die kallus. Die vermeerdering in beensterkte met gelyktydige vermindering in bloedvolume was manifestasies van verskillende onafhanklike fisiologiese meganismes ¹⁰⁷.

Hierdie geleidelike afname in die verhouding van L/N wat Mennen et al ⁶² in bobbejane waargeneem het, het egter nie in hierdie radioisotoopstudie voorgekom nie. 'n Interessante waarneming was dat die gevalle van groep I, asook die honde van groep II wat radiologies 'n soortgelyke genesingspatroon weerspieël het, 'n tweede verhoging in die genesingsaktiwiteit getoon het. Hierdie tweede "koepel" in die genesingsprofiele was in al die gevalle laer as die eerste draaipunt na 3 weke en het na 4 tot 7 weke (groep I) en na 6 tot 8 weke (groep II) voorgekom. Dit het in al die betrokke gevalle gedurende die stadium van radiologies sigbare volwasse kallusvorming of net voordat kliniese hegting bereik was, ontstaan.

Hierdie tweede, tydelike verhoging in beenaktiwiteit gedurende die konsolidasiefase, was moontlik 'n aanduiding dat daar nog nie 'n stewige oorbruggingskallus ontwikkel het nie. Daar was gevolglik 'n langdurige stimulus vir kallusvorming teenwoordig as gevolg van onvoldoende stabilisasie deur die bestaande kallusweefsel ³⁶. Onstabiliteit by die osteotomieë het gedurende hierdie periode tot vorming van fibrokraakbeenagtige kallus oor die osteotomiegapings gelei, wat radiologies en histomorfolologies sigbaar was, terwyl regenerasie van die medullêre en uitwendige periosteale haarvate bygedra het tot 'n verbeterde bloedvoorsiening oor die osteotomie

areas ^{16 22 38 39}. Die bloedvloeytempo by genesende tibiafrakture by die hond, was volgens Larnen et al ⁵³ na 4 weke nog 3,7 keer hoër as normale vlakke, waarna die bloedvloeytempo na 8 tot 10 weke nog steeds meer as twee keer hoër as normaal was voordat dit weer na normale vlakke terugkeer het. Radionukliede het gedurende hierdie periode ook nog in 'n groot mate oor die osteotomie areas in die gewigdraende bene aangesamel, want die graad van opname in been is direk verwant aan die tempo van aktiewe mineralisasie ³⁶, terwyl die bloedvloeytempo en minerale neerlegging ook baie nou aan mekaar verwant is ⁶⁷. Daar was ook nog kollageen en fibrokraakbeen wat met histomorfolgiese ondersoek gedurende hierdie periode besig was om deur endochondrale verbening vervang te word. Radionukliede bind nie net aan nuutgevormde hidroksi-apatiet ^{9 36 57 94} en fosfaatverbindings ⁹⁰ in die benige kallus nie, maar ook aan die kollageen in hierdie areas van aktiewe osteogenese ⁴⁸.

VI.**GEVOLGTREKKINGS**

Bevindings met hierdie kliniese proef het aan die lig gebring dat die gemodifiseerde Mennenplate rotasie- en skuifkragte oor die gladde osteotomieë in só 'n mate kon teenwerk dat beengenesing met kallusvorming, sonder langdurige mankheidsimptome kon voortgaan en dat kliniese hegting in al die gevalle binne 'n aanvaarbare periode bereik was. Die kliniese vordering was beter in vergelyking met die half Kirschner-fiksator, maar die radiologiese weerspieëling van die beengenesingspatroon met die subperiosteaal geplaaste gemodifiseerde Mennenplate was weer swakker as wat die geval met die ekstraperioste-

aal geplaaste plate, asook met die half Kirschner-fiksators was. Die half Kirschner-fiksator het doeltreffend teen rotasiekragte gewerk, maar nie teen skuifkragte nie en geassosieerde komplikasies soos pensypeling, langdurige mankheidsimptome en vroeë biologiese loslating van die apparaat het die positiewe eienskappe benadeel.

Die intramedullêre Steinmann-pen alleen was effektief vir aksiale stabilisasie, maar kon glad nie rotasie- en skuifkragte sonder bykomende stabilisasie teenwerk nie. 'n Intramedullêre pen as enigste fiksasie vir dwars distale tibiale osteotomieë het tot die ontwikkeling van vertraagde beengenesing met geassosieerde pynsimptome en mankheid gelei. Resultate met hierdie kliniese proef het bewys dat bykomende stabilisasie met 'n intramedullêre Steinmann-pen, noodsaaklik was om vertraagde beengenesing by distale tibiale osteotomieë (of frakture) te voorkom.

Die radio-isotoop flikkergramme was baie sensitief om enige verandering in die beengenesingsaktiwiteit aan te dui. Faktore wat die been se bloedvloei en metabolisme beïnvloed het, het ook afwykings in die vorm, hoogte en draaipunt van die beengenesingsprofiel met opeenvolgende flikkergramstudies tot gevolg gehad ⁶², maar was nie-spesifiek ten opsigte van die onderliggende etiologie ⁹. Die beenaktiwiteit en gevolglik ook die bloedvoorsiening by die osteotomieë, was in die meeste gevalle hoër met die half Kirschner-fiksator in kombinasie met die intramedullêre Steinmann-pen. Dit het die moontlikheid laat ontstaan dat die gemodifiseerde Mennenplaat in kombinasie met 'n intramedullêre Steinmann-pen, regenerasie van die uitwendige periosteale bloedvoorsiening wat met beengenesing geassosieer word, in 'n

mate kon benadeel het.

Die tweede "koepel" in die beengenesingsprofiel het egter na 7 tot 8 weke weer begin afneem, wat ook die einde van die biologiese stabilisasieproses aangedui het. By die honde wat met die gemodifiseerde Mennenplaat en ISP gefikseer was, was die bloedvoorsiening by die osteotomieë tydens die hele ondersoekperiode van 10 weke, laer in vergelyking met die van groep II met die half Kirschner-fiksator en ISP. Dit het aangetoon dat die gemodifiseerde Mennenplaat wel regenerasie van die uitwendige periosteale haarvate in 'n mate kon belemmer het, of dat die graad van beweging dalk groter was as met die half Kirschner-fiksator. Radiologies het die radiodeursigtige sones om die vingers van die subperiosteaal geplaaste gemodifiseerde Mennenplate, beweging aangetoon wat eers na 9 tot 10 weke weer verdwyn het ² ⁴⁹. Hierby het die intramedullêre Steinmann-pen aanvanklik die medullêre bloedvoorsiening beskadig, wat ook tot die stadiger tempo van beengenesing in die distale derde van die tibiae kon bydra ¹⁰ ¹² ⁵⁵ ⁶⁰.

Nog 'n interessante waarneming was dat die beengenesingsaktiwiteite tussen die sub- en ekstraperiosteaal geplaaste gemodifiseerde Mennenplate van groep I, baie nou met mekaar asook met 3 honde van groep II met die half Kirschner-fiksators, gekorrelleer het. ($r=0,84$). Daar was egter betekenisvolle radiologiese verskille in die beengenesingspatroon. By geval H8/80 het die tweede verhoging in die verhouding van L/N, 'n geweldige toename in vaskulariteit en gevolglik ook in die osteoblastaktiwiteit per eenheid van tyd oor die osteotomie getoon ⁹ ⁶² ⁸⁰, wat op vertraagde beengenesing of moontlik infeksie

by die osteotomie area gedui het ⁶². Radiologies was die osteotomiegaping verwyd en radiodeursigtig met breë volwasse periosteale kalluskrae wat eers na 11 weke die gaping oorbrug het.

Die kontrolegroep het weer eens die onvermoë van die Steinmann-pen om rotasie en skuifkragte doeltreffend teen te werk, uitgewys ^{69 79 88 99}. Die onvolwasse periosteale kalluskrae het aanvanklik eers weg van die fragmentpunte af ontwikkel, omdat die endosteale bloedvoorsiening deur die medullêre pen beskadig was en daar terselfdertyd oormatige beweging oor die osteotomiegaping teenwoordig was ^{2 10 22 60}. Tibiale osteotomieë was voortdurend aan buigkragte, rotasie-, skuif- en drukkrigte blootgestel. Hierdie oormatige beweging het al die ingroeiende haarvate wat die osteotomiegaping oorkruis het, laat afskeur en dit het tot vertraagde beengenesing gelei ^{12 16 26 81 88}. Die spronggewrig wat normaalweg 'n hoek van 125° tot 130° gevorm het ²⁰, tesame met die lang metatarsale beentjies, het veroorsaak dat daar verder 'n redelike groot hefvoordeel gevorm het. Dit het rotasie- en skuifkragte op die osteotomieë uitgeoefen wanneer daar gewig op die agterbene geplaas was ¹⁰. Die honde kon eers na 10 weke weer gewig op die linker agterbene sonder enige mankheidsimp-tome dra, omdat vertraagde beengenesing met pyn geassosieer was ^{12 26 41}. Volwasse periosteale kalluskrae het egter naby aan die fragmentpunte gevorm, met fibreuse weefsel wat met histomorfolo-giese ondersoek die interfragmentêre gaping gevul het. Met die Spalteholz tegniek kon getoon word dat daar na 4 weke wel voldoende regenerasie van die periosteale bloedvate was, maar dat te veel beweging oor die osteotomiegaping ruptuur van die ingroeiende haarvate veroorsaak het. Faktore wat tot onvoldoende stabiliteit of

gebreekte bloedvoorsiening by die fragmentpunte gelei het, het ook beskadiging van die delikate granulasieweefsel langs die ingroeiende haarvate en ontwikkelende osteoblaste veroorsaak en vertraagde beengenesing tot gevolg gehad ¹². Aan die einde van die ondersoekperiode het kalsifikasie van die fibreuse weefsel en vervanging daarvan met geweefde been, aangedui dat die groot palpeerbare fibreuse kalluskrae uiteindelik voldoende stabilisasie oor die osteotomieë tot stand kon bring vir kliniese hegting ^{16 29 38 59 85}.

Met radio-isotoop flikkergramme was die genesingsprofiel by al hierdie honde in die kontrolegroep se linker tibiae afgeplat, sonder die kenmerkende pieke na 3 weke. Hieruit kon die afleiding gemaak word dat die proses van beengenesing wel vertraag sou wees indien daar geen draaipunt binne 3 weke met die profiel-evaluasietegniek aangetoon word nie. Daar was nie 'n betekenisvolle verwantskap tussen die aanvanklike verhoging in die been se bloedvolume soos op die 3 weke draaipunte weerspieël was en die progressiewe verenging by die osteotomie area in hierdie studie nie ³⁵. Dit was moontlik twee prosesse wat geheel en al deur onafhanklike fisiologiese meganismes beheer was ⁵³.

Die genesingsaktiwiteite het egter statisties nie beduidend met mekaar verskil nie, sodat meer gevalle geëvalueer sal moet word om hierdie stelling te herbevestig of te verwerp.

Met die profiel-evaluasietegniek was dit moontlik om die genesingsproses by die verskillende fiksasietegnieke meer objektief met mekaar te vergelyk, maar dit was terselfdertyd ook nodig om die flikkergram-

studies met radiologiese ondersoeke te kombineer om die oorsaak van 'n abnormale beengenesingsprofiel te kon interpreteer. Beengenesing was vertraag toe die eerste draaipunt nie binne 3 weke na-operatief bereik was nie. Wanneer die verhouding van isotooptelling stadiger as normaal verminder het, het dit op vertraagde beengenesing gedui.

Die globale beengenesingsproses vir elke fiksasietegniek sou beter histomorfologies geëvalueer kon word indien dit met twee-weeklikse intervalle gedoen sou kon word, maar hiervoor sou baie meer proefdiere benodig gewees het. 'n Ander leemte in die studie was dat die wringkrag voor ruptuur van die kallusweefsel nie weens die noodsaaklikheid van die histomorfologiese ondersoeke bepaal kon word nie.

Resultate het op groter praktiese toepassingsmoontlikhede vir die gemodifiseerde Mennenplaat gedui, omdat die fiksasie-apparaat goed deur die proefdiere verdra was en geen na-operatiewe versorging nodig gehad het nie. Dit sal egter nodig wees om die gemodifiseerde Mennenplaat in kliniese gevalle ook te toets, om te bepaal of daar 'n betekenisvolle verskil sal wees indien die oneweredige punte van natuurlike frakture met mekaar kan sluit. Daar mag dan moontlik nog minder beweging oor die fraktuurgaping ontstaan sodat minder fibrokraakbeen tussen die fragmentpunte vorm en kliniese hegting dalk vroeër bereik kan word. Hierdie spekulاسie sal slegs deur verdere navorsing in eksperimentele en moontlik ook in kliniese gevalle uitgeklaar kan word.

Die nuwe fiksasie-apparaat kan veral in klein tot medium grootte honderasse in kombinasie met 'n intramedullêre Steinmann-pen vir die

stabilisering van dwars of kort skuins langbeenfrakture aangewend word sonder om van addisionele eksterne spalke gebruik te maak. Indien klein Mennenplaatjies in die gemodifiseerde vorm, asook die krimpapparaat wat gebruik word om die vingers van die Mennenplaat in die korteks in te pers, kommersieel aan die veteriniere professione beskikbaar gestel kan word, sal dit groot byval in die armamentarium van ortopediese chirurgie vind. Die prys van beenplate met skroewe en instrumente wat daarmee gepaard gaan, is só duur dat die gemodifiseerde Mennenplate en Steinmann-penne eerder as alternatiewe interne fiksasie-apparate vir dwars langbeen-frakture wat aan rotasie en skuifkragte blootgestel word, verkies sal word. Verder kan die gemodifiseerde Mennenplaat in die pasiënt gelaat word, omdat dit iso-elastiese beweging oor die onderliggende been toegelaat het en normale remodelering moontlik was. Die intramedullêre Steinmann-pen moet verkieslik weer verwyder word sodra kliniese hegting plaasgevind het.

Die verskille wat by die radiologiese genesingspatroon by die sub- en ekstraperiosteaal geplaaste gemodifiseerde Mennenplate opgemerk was, was interessant by hierdie jongste ontwikkeling in interne fiksasie, maar verdere navorsing word in meer eksperimentele en selfs kliniese gevalle benodig om te bepaal of die bevindings wat in hierdie kliniese proef gevind was, herbevestig of verwerp gaan word. Dit sal ook nodig wees om die langtermyn effek van hierdie gemodifiseerde Mennenplate op die onderliggende been te bepaal in terme van korrosie van die vlekvrige staalimplantaat.

VII.

VERWYSINGS

- 1 Ackerman N & Silverman S 1978 Fracture healing - Radiographic interpretation. *Modern Veterinary Practice*: 381-384
- 2 Ackerman N & Silverman S 1979 Orthopaedic fixation device failure. *Modern Veterinary Practice*: 154-159
- 3 Alexander J W 1982 Tibial fractures and their management. *The Compendium on Continuing Education* 4(1) : 78-87
- 4 Aro H, Eerola E, Aho A J 1982 Osteolysis after rigid fixation. *Clinical Orthopaedics and Related Research* 166: 292-300
- 5 Armed Forces Institute of Pathology. Third edition. *Masson's Trichrome method for connective tissue*: 94
- 6 Arnoczky S P, Blass C E, McCoy L 1985 External coaptation and bandaging in: Textbook of Small Animal Surgery Vol II Slatter D H (Red) W B Saunders Company, Philadelphia/London/Toronto: 1988-2003
- 7 Arnoczky S P, Wilson J W, Schwarz P 1985 Fractures and fracture biology in: Textbook of Small Animal Surgery Vol II Slatter D H (Red) W B Saunders Company, Philadelphia/London/Toronto: 1939-1945

- 8 Atilola M A O & Sumner-Smith G 1984 Nonunion fractures in dogs. *Journal of Veterinary Orthopedics* 3(2) : 21-24
- 9 Barber D L & Roberts R E 1983 Imaging: Nuclear. *Veterinary Radiology* 24(2) : 50-57
- 10 Barron S E, Robb R A, Taylor W F, Kelly P 1977 The effect of fixation with intramedullary rods and plates on fracture site blood flow and bone remodelling in dogs. *Journal of Bone and Joint Surgery* 59-A(3) : 376-385
- 11 Bassett C A L 1962 Current concepts of bone formation. *Journal of Bone and Joint Surgery* 44A(6) : 1217-1244
- 12 Binnington A G 1985 Delayed union and nonunion in: Textbook of Small Animal Surgery Vol II. Slatter D H (Red) W B Saunders Company, Philadelphia: 2014-2020
- 13 Boone E G, Johnson A L, Montavon P, Hohn R B 1986 Fractures of the tibial diaphysis in dogs and cats. *Journal of the American Veterinary Medical Association* 188(1) : 41-45
- 14 Boothe H W & Tanger C H 1983 Clinical application of the Kirschner apparatus in long bone fractures. *Journal of the American Animal Hospital Association* 19: 679-686

- 15 Braden T D & Brinker W O 1973 Effect of certain internal fixation devices on functional limb usage in dogs. Journal of the American Veterinary Medical Association 162(8) : 642-646
- 16 Braden T D & Brinker W O 1976 Radiologic and gross anatomic evaluation of bone healing in the dog. Journal of the American Veterinary Medical Association 169(12) : 1318-1323
- 17 Bradley R L & Rouse G P 1980 External skeletal fixation using the through-and-through Kirschner-Ehmer splint. Journal of the American Animal Hospital Association 16: 523-530
- 18 Brinker W O 1984 The external skeletal fixator. Presented at the 7th Annual Advanced Course, Internal Fixation of Fractures and Nonunions, Columbus, Ohio
- 19 Brinker W O & Flo G L 1975 Principles and application of external skeletal fixation. Veterinary Clinics of North America: Small Animal Practice 5(2) : 197-207
- 20 Brinker W O, Hohn R B, Prieur W D 1984 Manual of Internal Fixation in Small Animals. Springer-Verlag, Berlin/Heidelberg New York: 3-20
- 21 Brinker W O, Piermattei D, Flo G L 1983 Fractures : Classification, Diagnosis and Treatment in: Handbook of Small Animal Orthopedics and Fracture Treatment. W B Saunders Company, Philadelphia/London/Toronto/Tokyo : 2-38

- 22 Brown G S 1981 Secondary bone union In: Pathophysiology in Small Animal Surgery. Bojrab M J (Red) Lea & Febiger Philadelphia: 528-533
- 23 Butler H C 1975 Resume of fracture healing. *Veterinary Clinics of North America: Small Animal Practice* 5(2) : 147-156
- 24 Carter H E 1966 Limb fractures in the dog and cat III. Post operative therapy and management. *Journal of Small Animal Practice* 7: 147-154
- 25 Cohran G V B, Pawluk R J, Bassett C A L 1968 Electromechanical characteristics of bone under physiological moisture conditions. *Clinical Orthopaedics and Related Research* 58: 249-270
- 26 De Angelis M P 1975 Causes of delayed union and nonunion of fractures. *Veterinary Clinics of North America: Small Animal Practice* 5(2): 251-258
- 27 De Young D J & Probst C W 1985 Methods of fracture fixation. In: Textbook of Small Animal Surgery Volume II. Slatter D H (Red) W B Saunders Company, Philadelphia: 1949-1959
- 28 Dormehl I C, Mennen U, Goosen D J 1982 A technique to evaluate bone healing in non-human primates using sequential ^{99m}Tc- Methylene Diphosphonate scintigraphy. *Journal of Nuclear Medicine* 21(3): 105-109

- 29 Cruess R L & Dumont J 1985 Healing of Bone. In: Textbook of Small Animal Orthopaedics. Newton C D, Nunamaker D M (Red) J B Lippincott Company, Philadelphia: 35-63 208
- 30 Egger E K & Greenwood K M 1985 Fracture healing with external skeletal fixation. In: Textbook of Small Animal Surgery Vol II Slatter D H (Red) W B Saunders Company, Philadelphia: 1973
- 31 Egger G W N, Shindler T O, Pomerat C M 1949 The influence of the contact-compression factor on osteogenesis in surgical fractures. Journal of Bone and Joint Surgery 31-A(4) : 693-716
- 32 Eisenmenger E, Punzet G, Kopf N, Walde I 1984 10 Jahre Bündelnagelung nach Hackethal-ein kritischer Rückblick. Kleintier Praxis 29: 283-290
- 33 Eyre-Brook A L 1983 The Periosteum: Its Function Reassessed, Clinical Orthopaedics and Related Research: 300-307
- 34 Goodship A E & Kenwright J 1985 The influence of induced micromovement upon the healing of experimental tibial fractures. Journal of Bone and Joint Surgery 57-B(4) : 650-655
- 35 Gregg P J, Barsoum M K, Clayton C B 1983 Scintigraphic appearance of the tibia in the early stages following fracture. Clinical Orthopaedics and Related Research 175: 139-146

- 36 Greiff J 1981 Bone healing in rabbits after compression osteosynthesis, studied by Tc-99^m (Sn) Polyphosphate scintimetry and autoradiography. *Journal of Nuclear Medicine* 22(8) : 693-698
- 37 Hamblen D L 1978 Bone In: Textbook of Surgical Physiology. Lendingham I M, MacKay C (Red) Third edition. Churchill Livingstone Company: 194-209
- 38 Heppenstall R B 1980 Fracture healing in: Fracture Treatment and Healing. Heppenstall R B (Red) W B Saunders Company: 35-64
- 39 Heppenstall R B 1984 Fracture healing in: Soft and Hard Tissue Repair - Biological and Clinical Aspects. Hunt Thomas K (Red) Praeger Publishers New York: 101-142
- 40 Hinko P J & Rhinelander F W 1975 Effective use of cerclage wire in the treatment of long-bone fractures in dogs. *Journal of the American Veterinary Medical Association* 166(5): 520-524
- 41 Hoefle W D 1981 Delayed union and non-union of fractures in: Pathophysiology in Small Animal Surgery. Bojrab M J (Red) Lea & Febiger Company, Philadelphia: 542-544
- 42 Hughes S 1980 Radionuclides in orthopaedic surgery. *Journal of Bone and Joint Surgery* 62B(2) : 141-150

- 43 Iqbal M 1979 Treatment of tibial fractures in the dog. Journal of Agricultural Research, Pakistan 17(4) : 301-304
- 44 Jacobs R R, Rahn B A, Perren S M 1981 Effect of plates on cortical bone perfusion. Journal of Trauma 21:91
- 45 Jahn T L 1968 A possible mechanism for the effect of electrical potentials on apatite formation in bone. Clinical Orthopaedics and Related Research 56: 261-273
- 46 Jowsey Jenifer (Red) 1977 The Bone Biopsy. Plenum Medical Book Company, New York and London: 15-140
- 47 Kagan K G 1983 Multiple intramedullary pin fixation of the femur of dogs and cats. Journal of the American Veterinary Medical Association 182(11) : 1251-1255
- 48 Kaye M, Silverton S, Rosenthal L 1974 Technetium-99m - Pyrophosphate: Studies in vivo and in vitro. Journal of Nuclear Medicine 16(1) : 40-45
- 49 Kealy J K (Red) 1979 Diagnostic Radiology of the Dog and Cat. W B Saunders Company, Philadelphia: 291-295
- 50 Kincaid S A & Van Sickle D C 1983 Bone morphology and post-natal osteogenesis. Veterinary Clinics of North America: Small Animal Practice 13(1) : 3-19

- 51 Knecht C D, Allen A R, Williams D J, Johnson J H 1981 Funda-
mental Techniques in Veterinary Surgery. Second edition.
W B Saunders Company, Philadelphia: 220-234
- 52 Kuhlman R E 1980 Functioning enzyme systems in skeletal
tissue and their relationship to structure In: Fundamental
and Clinical Bone Physiology. Urist M R (Red) Lippincott
Company : 172-207
- 53 Larnen E I & Kelly P J 1969 Blood flow, oxygen consumption,
carbon dioxide production and blood-calcium and pH changes in
tibial fractures in dogs. *Journal of Bone and Joint Surgery*
51A: 298-308
- 54 Lesser A S 1979 A combination of closed pinning and casting
for distal tibial fracture. *Canine Practice* 6(6): 54-57
- 55 Lesser A S 1984 Complications from improper intramedullary
pin placement in tibial fractures. *Modern Veterinary Practice:
Small Animal*: 940-944
- 56 Macnab I & Dehass W G 1974 The role of the periosteal blood
supply in the healing of fractures of the tibia. *Clinical
Orthopaedics and Related Research* 105: 27-33
- 57 Mattar A G & Siegel B A 1979 Bone Tracers: Radionuclide
imaging and related techniques in: Skeletal Research: An
Experimental Approach. Simmons D J (Red) Academic Press, New
York: 462-472

- 58 MacDonald N S 1958 Kinetic studies of skeletal metabolism by external counting of injected radioisotopes: The radioisotope osteogram. *Journal of Laboratory and Clinical Medicine*: 541-558
- 59 McKibbin 1978 The biology of fracture healing in long bones. *Journal of Bone and Joint Surgery* 60-B(2) : 150-162
- 60 Mears D C (Red) 1979 Tissues of the musculo-skeletal system in: Materials and Orthopaedic surgery. Hoofstuk 5: 136-181
- 61 Mennen U 1982 Die paraskelletale interne fiksasiemetode in fraktuurgenesing. Verhandeling voorgelê ter vervulling van die vereistes vir die graad M.D. Fakulteit Geneeskunde, Universiteit van Pretoria
- 62 Mennen U, Dormehl I C, Goosen D J 1985 Evaluation of the healing process of bone fractures in the non-human primate using sequential ^{99m}Tc-methylene diphosphonate scintigraphy. *Suid-Afrikaanse Tydskrif vir chirurgie, Deel 23*: 98-101
- 63 Morgan J P (Red) 1972 Radiology of fracture healing in: Radiology in Veterinary Orthopaedics. Lea & Febiger, Philadelphia: 44-63
- 64 Murray C R 1941 The timing of the fracture-healing process. *Journal of Bone and Joint Surgery* 23(3) : 598-606

- 65 Mulder J C (Red) 1981 Statistiese tegnieke in opvoedkunde.
HAUM, Pretoria: 148-152
- 66 Olerud A, Danckwardt-Lillieström G 1968 Fracture healing in
compression osteosyntheses in the dog. Journal of Bone and
Joint Surgery 50B: 844-851
- 67 Paradis G R & Kelly P J 1975 Blood flow and mineral deposi-
tion in canine tibial fractures. Journal of bone and Joint
Surgery 57A: 220-226
- 68 Perren S M & Boitzy A 1978 Cellular differentiation and bone
biomechanics during the consolidation of a fracture. Anatomic
ca Clinica 1: 13-28
- 69 Pettit G D 1982 Intramedullary fixation In: Orthopaedic
Appliances Instruments and Techniques for Veterinary Surgery.
Kirschner Catalog 80-1. Second reprint, Box 459, Aberdeen,
Maryland 21001 USA: 100-103
- 70 Pfeiffer C 1977 Unterschenkelfrakturen beim Hund. Behandlung
und ergebnisse in den jahren 1970-1974. Inaugural-Disseration.
Ludwig-Maximilians-Universität, München
- 71 Piermattei D L 1978 Practical orthopaedics of the long bones
and lower forelimb. The American Animal Hospital Association's
45th annual meeting proceedings. 0809 Orthopaedics: 369-380

- 72 Piermattei D L & Greeley R G 1979 An atlas of surgical approaches to the bones of the dog and cat. Second edition. W B Saunders Company, Philadelphia/London/Toronto: 176-177
- 73 Punto L, Puranen J, Mokka R E M 1977 Osteomedullography in tibial shaft fractures of the dog and pig. *Journal of the American Veterinary Radiology Society* 18(4) : 102-104
- 74 Rahn B A 1982 Bone healing: Histologic and physiologic concepts in: Bone in Clinical Orthopaedics. Sumner-Smith G (Red) W B Saunders Company: 335-386
- 75 Renegar W R, Leeds E B, Olds R B 1982 The use of the Kirschner-Ehmer Splint in clinical orthopaedics Part I. Long bone and mandibular fractures. *The Compendium on Continuing Education* 4(5) : 381-391
- 76 Rhineland F W & Baragry R A 1962 Microangiography in bone healing - I. *Journal of Bone and Joint Surgery* 44A(7) : 1273-1298
- 77 Rhineland F W 1974 Tibial blood supply in relation to fracture healing. *Clinical Orthopaedics and Related Research* 105: 34-81
- 78 Rhineland F W & Wilson J W 1982 Blood supply to developing, mature and healing bone in: Bone in Clinical Orthopaedics. Sumner-Smith G (Red) Hoofstuk 2. W B Saunders Company: 81-158

- 79 Rudy R L 1975 Principles of intramedullary pinning. *Veterinary Clinics of North America: Small Animal Practice* 5(2): 209-228
- 80 Sarmiento A, Mullis D L, Latta L L, Tarr R R, Alvarez R 1980 A quantitative comparative analysis of fracture healing under the influence of compression plating vs. closed weight-bearing treatment. *Clinical Orthopaedics and Related Research* 149: 232-239
- 81 Schatzker J 1982 Concepts of fracture stabilization. In: Bone in Clinical Orthopaedics. Sumner-Smith G (Red) W B Saunders Company, Philadelphia: 387-398
- 82 Schenk R K 1978 Histology of Fracture Repair and Non-Union. A-O Bulletin Buchdruck-Offset Paul Haupt A G, Bern, Switzerland: 5-40
- 83 Schnelle G B & Thom M 1950 Radiology in Small Animal Practice. The North American Veterinarian, Inc. Evanston, Illinois: 93-94
- 84 Sevitt S (Red) 1981 Secondary union of fractures: Bone Repair and Fracture Healing in Man: Current problems in orthopaedics. Churchill Livingstone: 89-107
- 85 Simmons D J 1980 Fracture healing In: Fundamental and Clinical Bone Physiology. Urist M R (Red) Lippincott Company: 283-330

- 86 Simmons D J 1985 Fracture healing perspectives. *Clinical Orthopaedics and Related Research* 200: 100-109
- 87 Singh S & Saha S 1984 Electrical properties of bone: A review. *Clinical Orthopaedics and Related Research* 186: 249-271
- 88 Sinibaldi K R 1983 Fractures of the tibia In: Current Techniques in Small Animal Surgery. Bojrab M J (Red) Second edition Lea & Febiger, Philadelphia: 630-636
- 89 Steyn D G (Red) 1984 Ortopediese chirurgie van die hond en die kat. Butterworth-Uitgewers, Durban: 11-16
- 90 Subramanian G, McAfee J G, Blair R J, Kallfelz F A, Thomas F D 1975 Technetium-^{99m}-Methylene diphosponate - A superior agent for skeletal imaging: Comparison with other technetium complexes. *Journal of Nuclear Medicine* 16(8): 744-755
- 91 Sumner-Smith G & Bishop H M 1982 Nonunion of Fractures in: Bone in Clinical Orthopaedics. Sumner-Smith G (Red) W B Saunders Company, Philadelphia: 399-414
- 92 Taylor R A 1984 Electrically induced osteogenesis: A review. *Journal of the American Animal Hospital Association* 20: 435-438

- 93 Tayton K, Johnson-Nurse C, McKibbin B, Bradley J, Hastings G 1982 The use of semi-rigid carbon-fibre-reinforced plastic plates for fixation of human fractures. *Journal of Bone and Joint Surgery* 64B(1) : 105-111
- 94 Tofe A J, Cloyd G G, Roenigk W J, Francis M J 1974 The utilization of $^{99m}\text{Tc-Sn.EHDP}$ bone scanning agent for detection and clinical progress of abnormal bone metabolism: A case report. *Journal of the American Veterinary Radiology Society* 15(1) : 87-92
- 95 Tonino A J & Klopper P J 1980 The use of plastic plates in the treatment of fractures In: Current Concepts of Internal Fixation of Fractures. Uthhoff H K (Red) Springer Verlag Company: 342-347
- 96 Trueta J 1963 The role of vessels in osteogenesis. *Journal of Bone and Joint Surgery* 45B(2) : 402-418
- 97 Trueta J 1975 Blood supply and the rate of healing of tibial fractures. *Clinical Orthopaedics and Related Research* 105:11
- 98 Uthhoff H K, Bardos D I, Liskova-Kiar M 1980 The advantage of less rigid fixation. *Journal of Bone and Joint Surgery* 62B(4) : 524

- 99 Vasseur P B, Paul H A, Crumley L 1984 Evaluation of fixation devices for prevention of rotation in transverse fractures of the canine femoral shaft: An in vitro study. The American Journal of Veterinary Research 45(8) : 1504-1507
- 100 Vaughan L C 1964 A clinical study of nonunion fractures in the dog. Journal of Small Animal Practice 5: 173-177
- 101 Venker-Van Haagen A J, Goedegebuure S A, Van den Brom W E, Voorhout G 1978 Scintigraphic imaging of osteomyelitic lesions in four dogs. Journal of the American Veterinary Radiology Society 19: 41-49
- 102 Webbon P M (Red) 1981 A guide to diagnostic radiography in small animal practice. British Small Animal Veterinary Association. London: 25
- 103 Whiteside L A, Lesker P A 1978 The effects of extra-periosteal and subperiosteal dissection on fracture healing. Journal of Bone and Joint Surgery 60A: 26-30
- 104 Winquist R A & Frankel V H 1978 Complications of implant use In: Complications in Orthopaedic Surgery. Epps C H Jnr (Red) Lippincott Company: 99-127
- 105 Wolff E F 1972 A S I F (Association for the study of internal fixation) Technics and implants - A review. Veterinary Medicine/Small Animal Clinician: 771-774

- 106 Wray J B 1963 Vascular regeneration in the healing fracture.
Angiology 14: 134-138
- 107 Wray J B & Goodman H O 1963 Postfracture vascular changes and
healing process. Archives of Surgery 87: 113-116